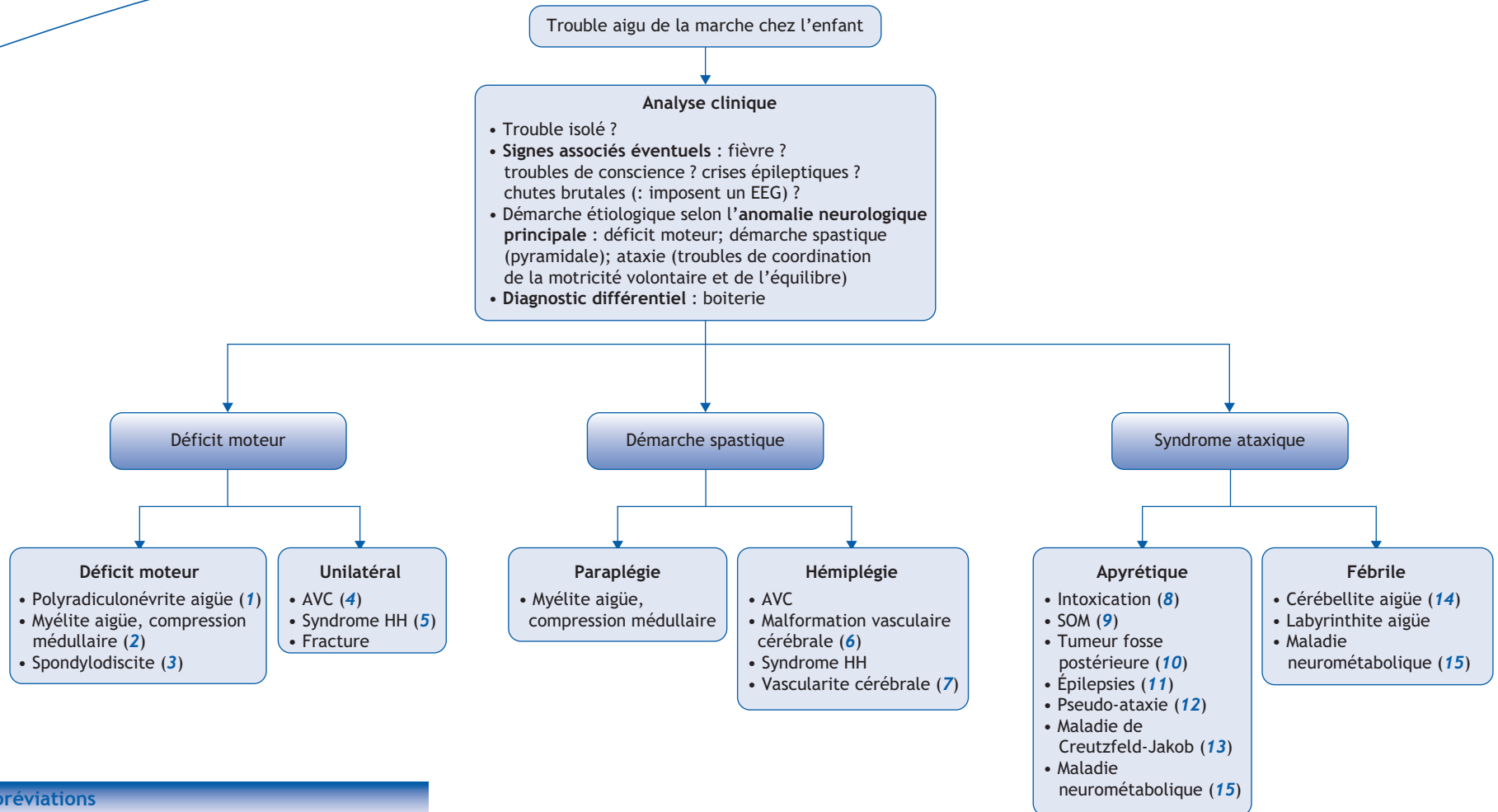


J.-M. Cuisset

Service de Neuropédiatrie, Hôpital Roger-Salengro, CHRU, 59037 Lille cedex, France



■ Abréviations

AVC : Accident vasculaire cérébral
 EEG : Électroencéphalogramme
 HH : Hémiconvulsion-hémiplégie
 SOM : Syndrome opso-myoclonique

Correspondance.
 Adresse e-mail : jean-marie.cuisset@chru-lille.fr (J.-M. Cuisset).

■ Arbre diagnostique - Commentaires

Le trouble de la marche aigu chez l'enfant amène à rechercher des signes associés : fièvre, troubles de la conscience, crises épileptiques, chutes brutales (imposent un EEG à la recherche de myoclonies massives). Puis, il doit être corrélé à l'une des trois anomalies neurologiques suivantes : déficit moteur, démarche spastique (signes pyramidaux), ou ataxie (trouble de la coordination des mouvements volontaires et de l'équilibre). Le principal diagnostic différentiel, à éliminer d'emblée, est la boiterie, anomalie de la marche, asymétrique, en rapport avec la douleur d'un des éléments de la chaîne motrice, du pied au rachis lombaire.

(1) La polyradiculonévrite aiguë se caractérise par une paralysie motrice progressive, bilatérale, avec abolition des réflexes ostéotendineux, atteinte des paires crâniennes, signes dysautonomiques, sans signe sphinctérien. Elle s'accompagne d'une hyperprotéinorachie isolée, et à l'électroneuromyogramme de blocs de conduction et d'une atteinte démyélinisante, plus rarement axonale. Les formes ataxiques sont fréquentes chez l'enfant.

(2) La myélite aiguë se manifeste en contexte post infectieux par une paraparésie d'aggravation rapide avec abolition des réflexes, signes sensitifs et atteinte sphinctérienne suivis de signes pyramidaux. Le LCR révèle souvent une hyperprotéinorachie modérée et une méningite lymphocytaire. La compression médullaire peut se révéler par les mêmes signes en contexte non infectieux, et est le plus souvent diagnostiquée par l'IRM médullaire en urgence.

(3) La spondylodiscite se révèle en contexte infectieux par des douleurs lombaires, une raideur rachidienne, un refus de s'as-

seoir et une marche anormale (pseudo-boiterie). La radiographie rachidienne de profil montre un pincement discal.

(4) L'AVC se révèle par une hémiplégié brutale chez un enfant bien portant, l'imagerie cérébrale objectivant une ischémie sylvienne controlatérale.

(5) Le syndrome hémiconvulsion-hémiplégié est caractérisé par la survenue chez le nourrisson ou le jeune enfant d'une hémiconvulsion fébrile, puis d'une hémiplégié flasque séquellaire et après plusieurs années d'une épilepsie.

(6) Une malformation vasculaire cérébrale peut se compliquer d'une hémorragie cérébro-méningée, l'hémorragie parenchymateuse se traduisant par une hémiplégié, l'hémorragie méningée par céphalées violentes, vomissements, agitation et raideur rachidienne. Le diagnostic est assuré par l'imagerie cérébrale.

(7) La vascularite cérébrale est évoquée chez l'enfant devant un accident vasculaire aigu avec déficit focal précédé de céphalées, associé à des troubles de conscience, des crises épileptiques (artères cérébrales de gros calibre) ; ou en cas de céphalées, crises épileptiques, déficits focaux, troubles du comportement, atteinte cognitive (artères de petit calibre). Peuvent s'y associer des signes généraux (fièvre, altération de l'état général) ou une atteinte systémique.

(8) L'intoxication aiguë (antiépileptiques, neuroleptiques, alcool...) doit être évoquée devant toute ataxie aiguë en dépit des dénégations parentales.

(9) Le syndrome ataxo-opsomyoclonique associe chez un nourrisson ou jeune enfant, myoclonies incessantes de la tête, du tronc et des membres, responsables d'une ataxie ; et des

opsoclonies, mouvements brusques et anarchiques des globes oculaires en bouffées, associées à un flutter palpébral. Un neuroblastome est retrouvé dans plus de 80 % des cas (IRM corps entier avec injection de Gadolinium).

(10) Une tumeur de la fosse postérieure est évoquée devant une ataxie aiguë éventuellement associée à une hypertension intracrânienne.

(11) Certaines épilepsies associant myoclonies massives et ataxie (syndrome de Dravet, syndrome de Doose), responsables de chutes, peuvent se révéler par un trouble de la marche.

(12) Certaines polyradiculonévrites peuvent avoir une présentation ataxique (atteinte sensitive profonde et/ou cérébelleuse).

(13) La maladie de Creutzfeld-Jakob (après traitement par hormone de croissance extractive) se révèle par une ataxie et des troubles oculomoteurs, suivis de troubles intellectuels et myoclonies, et évoluant vers une démence.

(14) L'ataxie cérébelleuse d'origine virale survient entre 2 et 6 ans en contexte post-infectieux : ataxie du tronc, tremblement intentionnel, voix dysarthrique, hypotonie. L'évolution est favorable en quelques semaines à quelques mois.

(15) L'ataxie symptomatique d'une maladie neurométabolique est souvent associée à des troubles de la conscience et des vomissements, et volontiers déclenchée par un stress intercurrent (virose, le contexte fébrile pouvant faire évoquer à tort une encéphalite ; jeûne ; chirurgie).

■ Liens d'intérêts

L'auteur déclare n'avoir aucun lien d'intérêt en relation avec cet article.

■ Références

Chabrol B, Mancini J, Dulac O, Ponsot G, Arthuis M, editors. Neurologie Pédiatrique. Paris : Flammarion, 2010, p. 106-7.
Prasad M, Ong MT, Setty G et al. Fifteen-minute consultation: the child with acute ataxia. Arch Dis Child Educ Pract Ed 2013;98:217-23.