

Trouble de l'équilibre d'origine vestibulaire de l'enfant

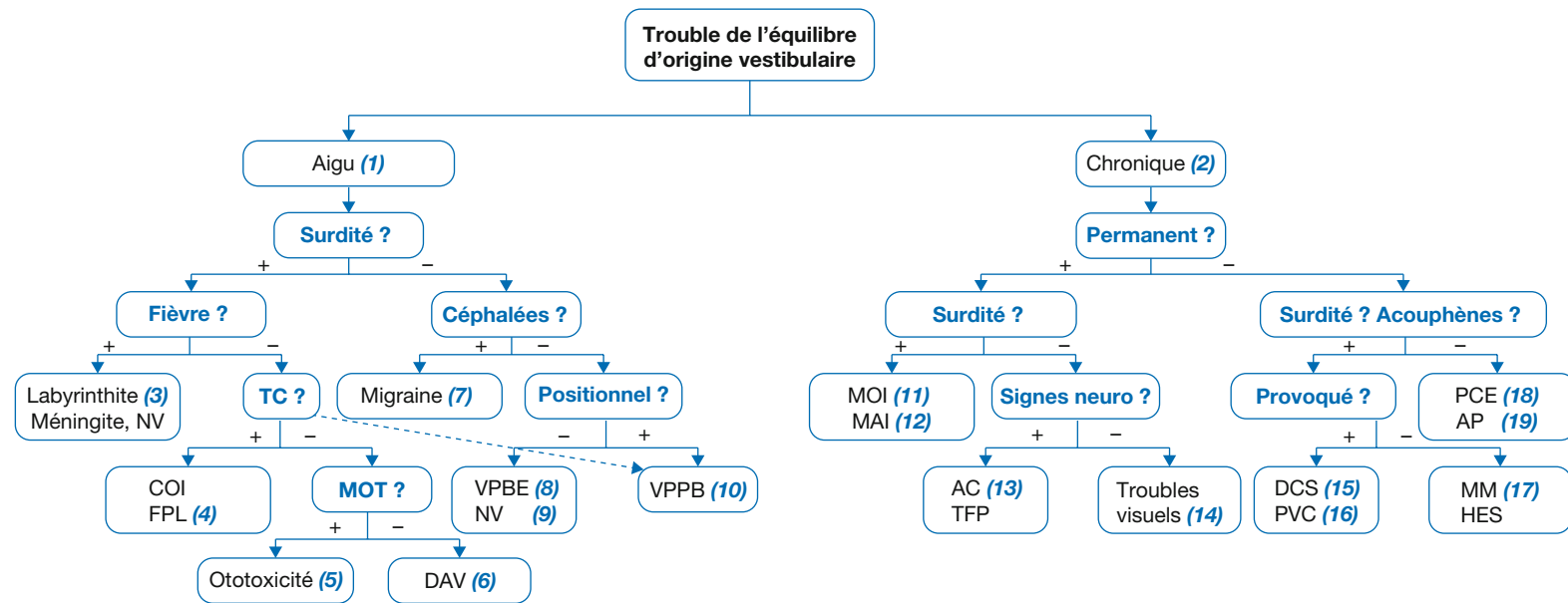
Vestibular impairment in children

P. Reynard^{1,2}, H. Thai-Van^{1,2,3}, E. Ionescu^{1,2*}

¹Service audiologie et explorations otoneurologiques, HCL, HFME, 59, boulevard Pinel, 69500 Bron, France

²Institut de l'audition, Centre de l'Institut Pasteur, INSERM 1120 (génétique et physiologie de l'audition), Paris, France

³Université Claude-Bernard Lyon 1, France



AC = ataxies cérébelleuses, AP = attaque de panique, COI = contusion oreille interne, DAV = dilatation aqueduc vestibulaire, DCS = déhiscence canaux semi-circulaires, FPL = fistule périlymphatique, HES = hydrops endolymphatique secondaire, MAI = maladie auto-immune, MM = maladie de Ménière, MOI = malformation oreille interne, MOT = médicaments ototoxiques, NV= névrite (neuronite) vestibulaire, PCE = perte de connaissance épileptique, PVC = paroxysmie vestibulaire par conflit neuro-vasculaire, TC = traumatisme crânien, TFP = tumeurs de la fosse postérieure, VPBE = vertige paroxystique bénin de l'enfance, VPPB = vertige paroxystique positionnel bénin.

*Auteur correspondant.

Adresse e-mail : eugen.ionescu@chu-lyon.fr (E. Ionescu).

Article validé par : SFP (Société Française de Pédiatrie), SFNP (Société Française de Neurologie Pédiatrique), AFOP (Association Française d'ORL Pédiatrique).

■ Introduction

Les troubles de l'équilibre d'origine vestibulaire de l'enfant peuvent être aigus (1) ou chroniques (2), permanents ou récurrents. Un déficit vestibulaire aigu génère chez les enfants atteints un intense syndrome vestibulaire perceptif, neurovégétatif et postural à l'origine de symptômes variés (vertiges rotatoires ou instabilité/tangage, flou visuel, vomissements, anorexie, douleurs abdominales, ataxie), très inquiétants pour l'entourage familial et médical du malade. Les déficits vestibulaires chroniques peuvent entraîner divers degrés de retard de développement moteur et postural de l'enfant. Leurs causes sont souvent bénignes mais ils peuvent aussi plus rarement révéler une pathologie tumorale cérébrale ou neurodégénérative.

Devant une instabilité, il est bien sûr indispensable de penser aux causes non vestibulaires, essentiellement neurologiques et ophtalmologiques : 10 % des instabilités du préadolescent et de l'adolescent proviennent d'un trouble visuel.

■ Raisonnement diagnostique devant un trouble de l'équilibre d'origine vestibulaire chez l'enfant

(1) Troubles aigus

Devant un trouble aigu de l'équilibre de l'enfant, l'anamnèse est capitale pour l'orientation diagnostique. Les signes cliniques essentiels à rechercher sont : *une surdité, des céphalées, ou une fièvre* ainsi que la notion d'un *traumatisme crânien récent*.

• En cas de surdité associée aux vertiges :

- En **contexte fébrile**, avec otorrhée et/ou tympan anormal, le diagnostic de labyrinthite doit être évoqué en urgence (3). Si l'enfant présente des signes neurologiques associés, les diagnostics de méningite et d'encéphalite devront impérativement être recherchés. À l'inverse, en cas de vertiges avec fièvre sans anomalie à l'otoscopie ni symptôme neurologique, le diagnostic le plus probable est celui de névrite vestibulaire (voir (9)).
- En l'absence de fièvre, un *traumatisme crânien récent*, même mineur, associé à une surdité fluctuante secondaire doit évoquer une contusion de l'oreille interne (COI) ou une fistule périlymphatique (FPL) (4), même si l'otoscopie et l'examen radiologique ne sont pas contributifs.
- L'**ototoxicité** médicamenteuse doit être évoquée dans un contexte de pathologie ayant nécessité des thérapeutiques potentiellement ototoxiques comme les aminosides, le cisplatine et ses dérivés, certains diurétiques de l'anse et les anti-inflammatoires non stéroïdiens (5) : des atteintes cochléo-vestibulaires sont alors fréquentes. Quand ces traitements sont utilisés, une surveillance auditive et vesti-

bulaire s'impose car les phénomènes ototoxiques peuvent être réversibles s'ils sont dépistés précocement, sous réserve qu'une adaptation thérapeutique soit possible avec une molécule moins toxique.

▪ Enfin, la malformation de l'oreille interne (MOI) la plus fréquemment retrouvée chez les enfants présentant une surdité et des épisodes de vertiges est la dilatation de l'aqueduc vestibulaire (DAV) (6) : présente dans les syndromes de Pendred ou de CHARGE (*Coloboma, Heart defect, Atrisia choanae, Retarded growth and development, Genital hypoplasia, Ear anomalies/deafness*), classiquement.

• En l'absence de surdité associée :

- La première cause de vertiges associés à des *céphalées* chez l'enfant, en présence d'antécédents intrafamiliaux et avec un examen clinique normal ou très peu perturbé, est la *migraine vestibulaire* (7). Une imagerie par résonance magnétique (IRM) cérébrale semi-urgente sera indiquée en cas de forme atypique : céphalée qui se modifie et/ou s'aggrave, avec phénomènes végétatifs intenses, nausées, vomissements, ou encore avec symptômes neurologiques transitoires (troubles visuels, sensitifs, de langage ou de comportement) rendant difficile l'exclusion d'un syndrome d'hypertension intracrânienne.
- La première cause de *vertiges isolés* entre 5 et 12 ans est le vertige paroxystique bénin de l'enfant (VPBE) (8). La principale différence avec le vertige paroxystique positionnel bénin (VPPB) est qu'il ne survient pas aux changements de position. En dehors de pertes spectaculaires de l'équilibre pendant les crises, qui sont de courte durée, répétitives et parfois accompagnées de nausées, et d'un nystagmus pericritique souvent remarqué par les parents, il n'y a pas d'autre signe clinique associé. L'origine de cette pathologie est mal connue, la plupart des auteurs la rapprochent d'un mécanisme migraineux. La majorité des sujets va guérir spontanément avant l'adolescence tandis que certains vont développer un tableau de migraine typique.
- La névrite (ou neuronite) vestibulaire (9) doit être évoquée en cas d'épisode unique de grand vertige aigu rotatoire, associé à un contingent neurovégétatif riche (nausées, vomissements et douleurs abdominales). Le tableau digestif étant très bruyant, la névrite vestibulaire chez l'enfant en bas âge est fréquemment confondue avec une gastroentérite.
- Beaucoup plus rare que chez l'adulte, le VPPB (communément « cristaux ») (10) de l'enfant apparaît quasi exclusivement en contexte *traumatique*, et au plus tard dans les 6 mois qui suivent. Ce vertige, d'une durée généralement inférieure à 30-40 secondes, est classiquement déclenché

par les changements de position dans le plan du canal semi-circulaire concerné. Il peut être reproduit après une courte période de latence à l'aide de la manœuvre diagnostique de Dix-Hallpike (vidéo BMJ *Learning*, disponible en ligne). Elle consiste à allonger le patient en décubitus dorsal, la tête tournée du côté présumé atteint, pour reproduire la symptomatologie.

(2) Troubles chroniques

Comme pour les troubles aigus, une anamnèse attentive est essentielle pour la démarche diagnostique. Toute instabilité du jeune enfant ainsi que la présence de chutes à répétition doivent être intégrées attentivement au contexte clinique afin de différencier une atteinte « périphérique » d'une atteinte neurologique centrale. Un retard de développement de la marche au-delà de 18 mois, ou l'apparition d'un trouble persistant de l'équilibre en dehors d'une atteinte auditive ou visuelle évidente, doit faire demander un avis neuropédiatrique.

• En cas de troubles de l'équilibre permanents :

- Les enfants présentant une surdité neurosensorielle significative due à une MOI (11) ont souvent une atteinte vestibulaire associée (60 % des surdités profondes), responsable des troubles chroniques de l'équilibre plus ou moins intenses.
- Certaines maladies auto-immunes (MAI) peuvent être à l'origine de divers déficits audiovestibulaires (12) comme cela est vu dans le syndrome de Cogan.
- Devant un trouble de l'équilibre progressif ou périodique *associé à des signes cérébelleux et/ou à un nystagmus de type central*, une atteinte centrale dégénérative ou tumorale (13) est à éliminer par un examen neurologique et une imagerie cérébrale.
- La cause « non vestibulaire » la plus fréquente de troubles de l'équilibre rencontrée en pratique chez l'enfant est l'existence d'un *trouble visuel* : une amétropie non corrigée ou non décelée, ou un trouble de la vergence (14). Dans ce cadre, il est important de demander systématiquement un examen ophtalmologique avec bilan de réfraction sous-cycloplégique et bilan orthoptique.

• En cas de troubles de l'équilibre intermittents :

- Les phénomènes vestibulaires *paroxystiques/épisodes déclenchés* par des bruits intempestifs (phénomène de Tullio) ou par des manœuvres qui augmentent la pression intracrânienne (comme la manœuvre de Valsalva utilisée pour forcer l'ouverture de la trompe d'Eustache), associés à une surdité, évoquent la présence d'une déhiscence des canaux semi-circulaires (15). Certains vertiges très brefs sont dus à une compression locale exercée par un vaisseau

sanguin dans l'angle ponto-cérébelleux sur le nerf cochléo-vestibulaire (16) : ce type de vertige peut être reproduit lors de l'évaluation clinique par la manœuvre d'hyperventilation.

▪ Considéré comme exceptionnel dans les publications les plus anciennes, il existe de plus en plus de données cliniques concernant l'hydrops endolymphatique (17) primaire (maladie de Ménière) ou secondaire (HES ou hydrops endolymphatique retardé, après implantation cochléaire ou en cas de surdité profonde ancienne) de l'enfant. Ainsi, devant l'apparition de vertiges sans céphalées chez un enfant sourd profond (avec ou sans implant cochléaire), cette étiologie devrait être évoquée.

▪ Dans tous les cas de vertiges de l'enfant à *prédominance nocturne* avec examen vestibulaire normal, le diagnostic différentiel doit inclure certaines formes d'épilepsie (18). La crise de vertiges en contexte d'anxiété (vertige psychogène) (19) est un diagnostic d'exclusion car il n'existe aucune modification objective à l'examen physique, auditif, vestibulaire ou sur l'électroencéphalogramme (EEG).

■ Conclusion

• Les troubles vestibulaires de l'enfant, aigus ou chroniques, peuvent témoigner de pathologies variées : l'interrogatoire et l'examen clinique doivent donc être complets.

- Ils sont très souvent associés à une surdité, imposant la réalisation d'un examen auditif pour compléter l'enquête diagnostique.
- Une IRM encéphalique comportant des coupes sur les oreilles internes et les angles ponto-cérébelleux doit être réalisée en cas de troubles de l'équilibre persistants ou évolutifs, en particulier quand l'examen ophtalmologique et vestibulaire n'a pas apporté d'élément étiologique.

■ Liens d'intérêts

Les auteurs déclarent ne pas avoir de liens d'intérêts avec cet article.

■ **Mots-clés** Vertiges ; Instabilité ; Enfants

■ **Keywords** Balance impairment; Children

■ Bibliographie

Wiener-Vacher SR. Vestibular disorders in children. *Int J of Audiol* 2008;47(9):578-83.

Ravid S, Bienkowski R, Eviatar L. A simplified diagnostic approach to dizziness in children. *Pediatr Neurol* 2003;29(4):317-20.

Gioacchini FM, Alicandri-Ciufelli M, Kaleci S, Magliulo G, Re M. Prevalence and diagnosis of vestibular disorders in children: a review. *Int J Pediatr Otorhinolaryngol* 2014;78(5):718-24.

Cushing SL, Gordon KA, Rutka JA, James AL, Papsin BC. Vestibular end-organ dysfunction in children with sensorineural hearing loss and cochlear implants: an expanded cohort and etiologic assessment. *Otol Neurotol* 2013;34(3):422-8.

Bucci MP, Kapoula Z, Yang Q, Brémond-Gignac D, Wiener-Vacher S. Speed-accuracy of saccades, vergence and combined movements in children with vertigo. *Exp Brain Res* 2004;157(3):286-95.