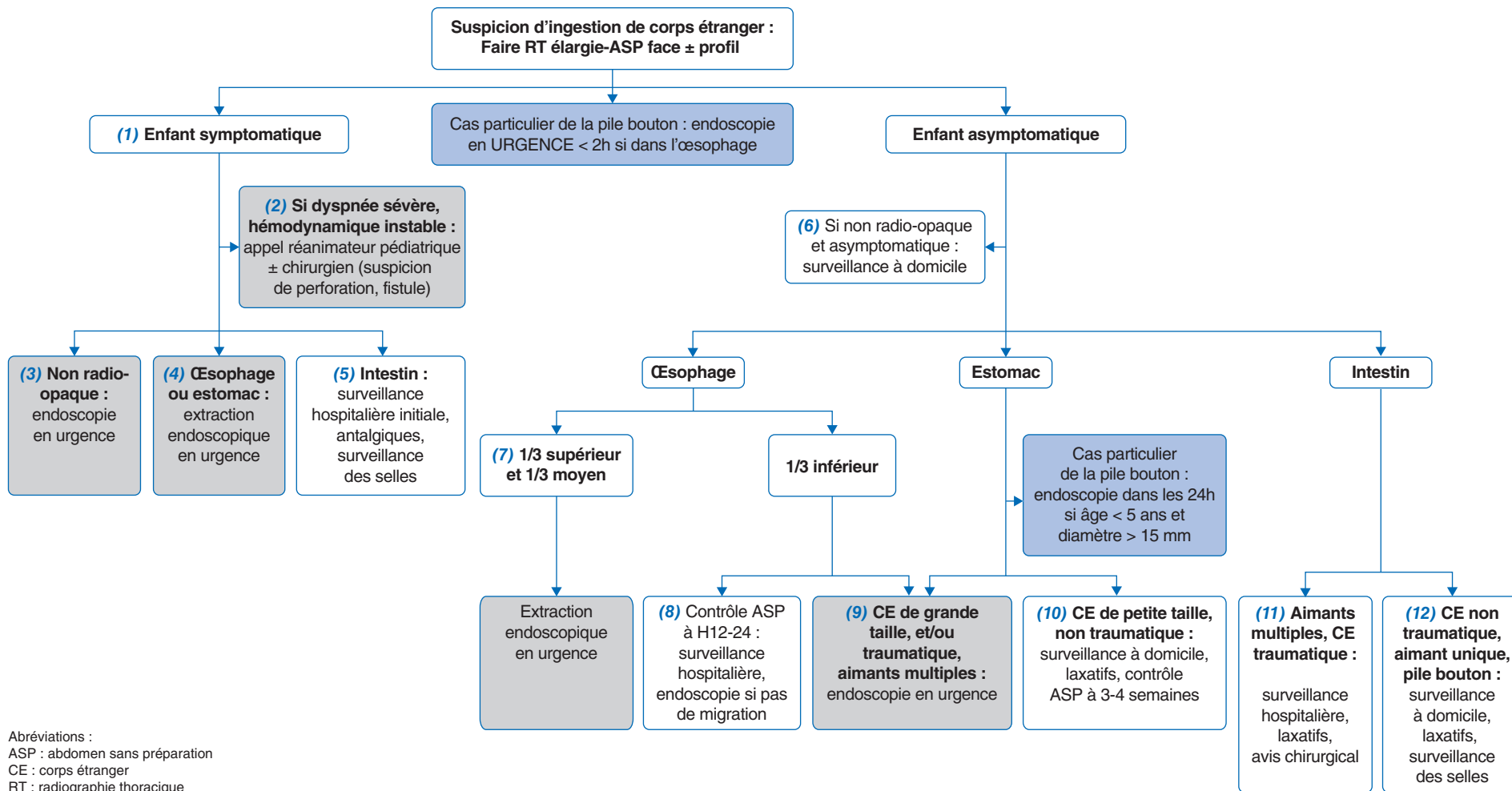


Ingestion de corps étranger chez l'enfant

Foreign body ingestion in children



Auteur correspondant.

Adresse e-mail : sixtine.morin@chu-rennes.fr (S. Morin).

Article validé par : Groupe Francophone d'Hépatologie-Gastroentérologie et Nutrition Pédiatriques (GFHGNP), Groupe Francophone de Réanimation et d'Urgences Pédiatrique (GFRUP).

Remerciements aux relecteurs : S. Coopman, A. Fabre, D. Ley (GFHGNP) ; A. Tran (GFRUP).

■ Introduction

L'ingestion de corps étranger (CE) est fréquente en pédiatrie, surtout pendant la petite enfance, avec un pic de fréquence entre 6 mois et 6 ans. Plus de 80 % des corps étrangers cheminent à travers le tube digestif sans manifestation clinique ni complication. Seuls 10 à 20 % d'entre eux doivent être extraits par voie endoscopique. Un transfert médicalisé vers un centre d'expertise doit être discuté au cas par cas du fait du risque de complication et/ou de migration secondaire du CE. Une prise en charge chirurgicale en raison d'une complication majeure (obstruction digestive, perforation, appendicite) reste toutefois exceptionnelle. La décision d'extraction du CE dépend donc de la taille de celui-ci, de sa nature, de sa localisation et du caractère symptomatique ou non du patient. La majorité des CE ingérés sont radio-opaques, visibles sur une radiographie du thorax et un abdomen sans préparation (ASP). Au niveau du cou et du thorax, le cliché de profil permet de préciser la position trachéale ou œsophagienne du corps étranger en cas de doute ; au niveau abdominal haut, une position antérieure du CE sur le cliché de profil est en faveur de sa localisation intragastrique alors qu'une position plus postérieure est en faveur d'une localisation intestinale.

■ Conduite à tenir devant une ingestion de corps étranger chez l'enfant

Chez un patient symptomatique (quelle que soit la taille ou la nature du CE)

(1) Si l'enfant est symptomatique (dysphagie, vomissements, hypersialorrhée, douleur), **l'endoscopie doit se faire en urgence**, idéalement sans délai (considérant alors l'estomac plein pour l'anesthésie générale) afin d'extraire le corps étranger après réalisation d'une imagerie afin de déterminer la localisation. Il est recommandé de refaire les radiographies juste avant l'anesthésie générale afin d'objectiver une éventuelle migration surtout si le délai entre la première radiographie et le bloc est de quelques heures.

(2) L'endoscopie est toutefois contre-indiquée en cas de suspicion de perforation ou de fistule : dyspnée sévère, hémodynamique instable. Dans ce cas, l'appel des réanimateurs et des chirurgiens pédiatriques est indispensable.

(3) Même si le corps étranger n'est pas radio-opaque et non visualisé sur l'imagerie, l'endoscopie doit se faire en urgence chez un enfant symptomatique. Le fait que l'enfant soit symptomatique témoigne souvent d'une localisation œsophagienne du CE.

(4) La présence d'un CE œsophagien peut entraîner les symptômes évoqués plus haut : dysphagie, hypersialorrhée, vomissements, toux ou encore douleur thoracique ; une ingestion de

CE passée inaperçue doit d'ailleurs être évoquée devant de tels symptômes s'ils sont inexpliqués. Les complications peuvent être des ulcérations avec éventuellement des sténoses secondaires ou encore une perforation digestive. En cas d'impaction alimentaire (blocage), il faudra penser à rechercher un trouble de la motricité œsophagienne (achalasie, œsophagite à éosinophiles) à l'interrogatoire : dysphagie, impactions alimentaires à répétition, repas longs avec nécessité de boire beaucoup ; et à réaliser dans ce cas des biopsies étagées lors de l'endoscopie.

(5) Si le CE est visualisé au niveau intestinal, en l'absence de signe de gravité (vomissements, arrêt des matières et des gaz, fièvre), un traitement antalgique et une surveillance hospitalière initiale avec avis chirurgical au moindre doute, jusqu'à régression des douleurs abdominales, sont proposés. Les complications dans ce cas restent toutefois exceptionnelles.

Chez un patient asymptomatique

Après ingestion de CE et devant un enfant asymptomatique, il reste pertinent de réaliser une **radiographie thoracique élargie de face**, voire un ASP de face et de profil.

(6) Si le CE n'est pas radio-opaque et que l'examen radiologique est normal, la surveillance peut être réalisée à domicile avec surveillance des selles afin d'objectiver l'exonération du CE par les parents, en donnant la consigne de reconsulter si l'enfant devient symptomatique (douleur et/ou vomissements).

(7) En cas de CE **dans le tiers supérieur ou moyen de l'œsophage**, même chez l'enfant asymptomatique, il y a une indication à une extraction endoscopique en urgence, idéalement sans délai (considérant alors l'estomac plein pour l'anesthésie générale).

(8) En cas de CE non traumatisant localisé dans le tiers inférieur de l'œsophage, une surveillance hospitalière initiale est indiquée. Il est recommandé de réitérer l'imagerie (RT + ASP) à H12-H24 afin d'objectiver une éventuelle migration. Si le corps étranger est toujours dans le tiers inférieur de l'œsophage, une extraction endoscopique est alors à prévoir dans les 24 heures suivant l'ingestion.

(9) En cas de **CE traumatisant ou CE de grande taille**, c'est-à-dire de plus de 6 cm de longueur après 1 an (et 3 cm avant 1 an) et plus de 2,5 cm de diamètre (c'est-à-dire le diamètre d'une pièce de 2 euros), une extraction endoscopique en urgence est à prévoir, que le CE soit localisé dans l'œsophage ou l'estomac (en tenant compte des difficultés endoscopiques d'extraction d'un CE gastrique estomac plein). Toutefois, les petits morceaux de verre ingérés ne sont généralement pas extraits par endoscopie car non traumatisants.

L'ingestion simultanée ou rapprochée de plusieurs aimants expose à des risques de lésions des parois intestinales dues

à l'attraction des aimants entre eux, et ainsi à des risques de nécrose, fistule, perforation. Lorsqu'ils sont localisés dans l'estomac, il faut les extraire par voie endoscopique en urgence. À noter, deux aimants déjà accrochés ensemble lors de l'ingestion sont considérés comme un aimant unique.

(10) Les CE intragastriques non traumatisants, de petite taille et sans symptôme associé, ne sont enlevés qu'en cas de persistance dans l'estomac 3 à 4 semaines après leur ingestion. Il est possible de prescrire un traitement laxatif par macrogol dans l'intervalle et de reconstruire l'ASP après 3 à 4 semaines en cas de CE non retrouvé dans les selles.

(11) Dans le cas d'un CE traumatique ou de multiples aimants de localisation intestinale, une surveillance hospitalière initiale avec antalgiques, laxatifs et avis chirurgical est préconisée.

(12) Les CE non traumatiques (pile bouton comprise) localisés en post-pylorique ne peuvent pas faire l'objet d'une extraction par voie endoscopique. Une surveillance à domicile avec traitement laxatif par macrogol et surveillance des selles est recommandée. Le CE post-pylorique n'entraîne des complications que de façon exceptionnelle.

■ Cas particulier de l'ingestion d'une pile bouton

La prise en charge a fait l'objet de recommandations récentes avec des algorithmes détaillés en fonction des situations (www.has-sante.fr/upload/docs/application/pdf/2022-02/reco_pile_bouton_mel.pdf).

Retenir avant tout que si la pile bouton est localisée **dans l'œsophage, avec ou sans symptôme, ou dans l'estomac chez un patient symptomatique, l'endoscopie doit être réalisée en urgence** avec une extraction dans les 2 heures suivant l'ingestion. Les lésions peuvent être extrêmement sévères. Selon les recommandations de l'ESPGHAN, on peut proposer sans retarder l'endoscopie l'ingestion de miel, 10 ml par intervalle de 10 minutes pour les enfants de plus de 12 mois (jusqu'à 6 doses), ou de sucralfate 1 g (10 ml) par intervalle de 10 minutes (jusqu'à 3 doses), afin de diminuer la sévérité des lésions de la muqueuse œsophagienne, bien que cela n'ait été montré que chez l'animal.

Dans le cas d'une pile bouton localisée en intragastrique chez un enfant asymptomatique :

- s'il a moins de 5 ans et que la pile mesure moins de 15 mm de diamètre, l'endoscopie est discutable ;
- si l'enfant est âgé de moins de 5 ans et que la pile bouton mesure plus de 15 mm de diamètre, l'endoscopie est à organiser dans les 24 heures ;
- si l'enfant a entre 5 et 12 ans, la surveillance clinique peut être réalisée à domicile avec un contrôle radiologique à J4. Si la

pile est toujours localisée en intragastrique, une endoscopie est alors à réaliser ;

- si l'enfant est âgé de plus de 12 ans, un contrôle radiologique est proposé entre J10 et J14.

Dans tous les cas, un avis spécialisé est nécessaire. En extra-hospitalier, contacter le SAMU, laisser à jeun l'enfant et ne pas le faire vomir.

■ Conclusion

Une endoscopie doit être réalisée en urgence devant un CE œsophagien ou gastrique chez un enfant symptomatique. Si l'enfant est asymptomatique, la conduite à tenir dépend de la localisation et de la nature du corps étranger. L'ingestion d'une pile bouton nécessite la plus grande vigilance et un avis spécialisé régulé par le SAMU ; l'extraction est urgente lorsqu'elle est localisée dans l'œsophage.

■ Déclaration de liens d'intérêts

Les auteurs déclarent ne pas avoir de lien d'intérêt.

Cet article fait partie du supplément *Pas à Pas 2024* réalisé avec le soutien institutionnel de Procter & Gamble.

■ **Mots-clés** Corps étranger ; Ingestion ; Endoscopie ; Enfants

■ **Keywords** Foreign body; Ingestion; Endoscopy; Children

■ Bibliographie

Thomson M, Tringali A, Zambelli A. Paediatric gastrointestinal endoscopy: European Society for Paediatric Gastroenterology Hepatology and Nutrition and European Society of Gastrointestinal Endoscopy Guidelines. *J Pediatr Gastroenterol Nutr.* 2017 Jan;64(1):133-53.

Michaud L, Bellaïche M, Olives JP. Ingestion de corps étrangers chez l'enfant. Recommandations du Groupe francophone d'hépatologie, gastro-entérologie et nutrition pédiatriques. *Arch Pediatr.* 2009 Jan;16:54-61.

Haute autorité de santé. Recommandations HAS. Diagnostic et prise en charge des enfants ayant ingéré une pile bouton ou une pile plate. 14 février 2022. www.has-sante.fr/upload/docs/application/pdf/2022-02/reco_pile_bouton_mel.pdf.

Oliva S, Romano C, De Angelis P, et al. Foreign body and caustic ingestions in children: a clinical practice guideline. *Dig Liver Dis.* 2020 Nov;52(11):1266-81.

Mubarak A, Benninga MA, Broekaert I, et al. Diagnosis, management, and prevention of button battery ingestion in childhood: a European Society for Paediatric Gastroenterology Hepatology and Nutrition Position Paper. *J Pediatr Gastroenterol Nutr.* 2021 Jul 1;73(1):129-36.