

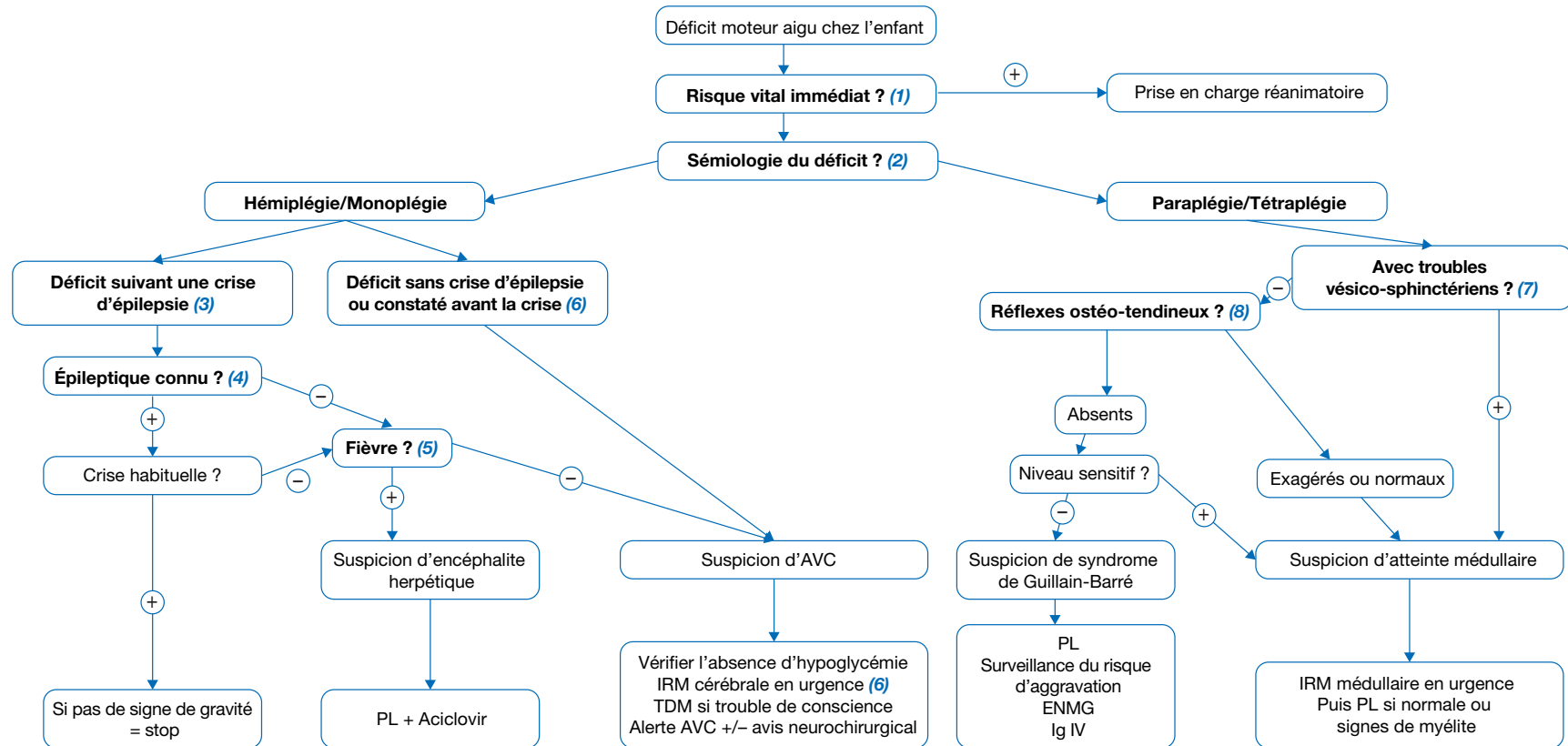
Déficit moteur aigu non traumatique de l'enfant

Acute motor deficit in children

L. Hery¹, M. Kossorotoff^{1,2*}

¹Service de neurologie pédiatrique, Hôpital universitaire Necker-Enfants malades, AP-HP, 149 rue de Sèvres, 75015 Paris, France

²Centre national de référence de l'AVC de l'enfant, France



PL : ponction lombaire
ENMG : électroneuromyogramme
Ig : immunoglobulines

*Auteur correspondant.

Adresse e-mail : manuelle.kossorotoff@aphp.fr (M. Kossorotoff).

Article validé par : SFP (Société Française de Pédiatrie), SFNP (Société Française de Neurologie Pédiatrique).

■ Introduction

Un déficit moteur aigu non traumatique peut être évocateur de différents diagnostics, dont plusieurs constituent des urgences thérapeutiques, en raison de la mise en jeu du pronostic vital et du caractère impératif de mise en œuvre de traitements spécifiques dans un délai court.

Cet article concerne la situation d'un déficit moteur non traumatique d'installation récente (< 24 heures) qu'il soit brutal ou progressif. Il a pour objectifs de décrire les signes de gravité immédiate à reconnaître, la démarche diagnostique s'appuyant sur les signes sémiologiques et anamnestiques et le rationnel de prescription d'examens complémentaires. Il s'agit d'une démarche diagnostique schématique, ne pouvant rendre compte de l'ensemble des situations cliniques, orientée vers les diagnostics principaux et urgents, à adapter en fonction des particularités du patient.

■ Conduite à tenir face à un déficit moteur aigu de l'enfant

(1) Comme dans toute situation clinique aiguë, la première étape consiste à repérer les **signes de gravité** indiquant un risque vital immédiat ou à très court terme. Dans la situation d'un déficit moteur aigu, il faut avant tout repérer des signes imposant le transfert du patient en réanimation, le plus souvent avant même la réalisation d'examens complémentaires : troubles de conscience, troubles hémodynamiques, signes d'atteinte du tronc cérébral notamment dysautonomiques (bradycardie, hypertension artérielle, bradypnée), défaut d'ampliation thoracique, troubles de déglutition sévère (fausses routes alimentaires ou salivaires, encombrement).

(2) Une fois ces signes de gravité immédiats éliminés ou l'état du patient stabilisé, il est primordial d'**analyser la sémiologie** du déficit pour orienter la réflexion diagnostique :

- hémiplégie/hémi-parésie : déficit moteur complet/partiel hémicorporel, avec atteinte faciale ou non ;
- monoplégie/monoparésie : déficit moteur complet/partiel de 1 seul membre.
- paraplégie/paraparésie : déficit moteur complet/partiel des 2 membres inférieurs, symétrique ou non ;
- tétraplégie/tétraparésie : déficit moteur complet/partiel des 4 membres ;

Déficit unilatéral : hémiplégie/hémi-parésie ou monoplégie/monoparésie

La constatation d'une hémiplégie ou d'une monoplégie (membre supérieur et/ou membre inférieur) conduit à la même enquête visant à rechercher un diagnostic urgent.

(3) La première situation est celle d'un **déficit observé après une crise épileptique**.

(4) Dans ce cas, si le patient est **épileptique connu**, il faut faire préciser la sémiologie de la crise épileptique, notamment si elle avait une composante focale (= latéralisation) et surtout si sa sémiologie est celle des crises habituelles ou déjà présentées par le patient. Dans cette dernière situation, en l'absence de signe de gravité et en ayant fait préciser si l'éventuelle observance thérapeutique est satisfaisante et quel élément a inquiété l'entourage, aucune exploration complémentaire n'est nécessaire. Si la crise présentée par le patient est différente de celles déjà présentées par le passé, l'arbre diagnostique rejoint celui des patients non épileptiques.

(5) La présence d'une ou de plusieurs crises épileptiques fébriles suivie(s) d'un déficit moteur chez un patient non épileptique ou épileptique connu n'ayant jamais présenté ce type de crise doit faire suspecter une **encéphalite herpétique**, plus fréquente chez les jeunes enfants. Un trouble de conscience associé et/ou la répétition des crises épileptiques sont des arguments supplémentaires en faveur. La ponction lombaire (PL) et la mise en route d'un traitement probabiliste par aciclovir en intraveineuse (IV) seront réalisées en urgence.

(6) En cas de déficit moteur sans crise d'épilepsie, ou constaté avant la crise, ou si la (les) crise(s) épileptique(s) était(ent) inhabituelle(s) et non fébrile(s), le diagnostic principal à évoquer est celui d'un **accident vasculaire cérébral (AVC)**. Celui-ci peut être ischémique ou hémorragique. L'infarctus artériel cérébral réalise une hémiplégie flasque, d'apparition brutale, pouvant être parfois précédé d'épisodes résolutifs spontanément (accident ischémique transitoire [AIT]) et l'hémorragie cérébrale s'accompagne d'une céphalée intense, avec une sémiologie qui peut être rapidement progressive. Mais ces signes sémiologiques ne sont pas toujours typiques et l'imagerie est indispensable. L'examen de référence en l'absence de trouble de conscience est l'imagerie par résonance magnétique (IRM) cérébrale en urgence, permettant un diagnostic précis et une éventuelle thérapeutique urgente. En cas de trouble de conscience, un scanner sans injection sera préféré, rapide et permettant le diagnostic d'une éventuelle hémorragie cérébrale, avant transfert en réanimation. La mise en évidence d'un infarctus artériel cérébral doit faire réaliser une « alerte accident vasculaire cérébral » selon les protocoles régionaux d'urgence en vigueur. Cela permet la prise en charge rapide du patient dans une filière spécialisée disposant d'un plateau technique d'imagerie et d'examens complémentaires (échocardiographie en urgence, etc.) et la discussion d'un éventuel traitement de la phase hyperaiguë de type thrombolyse/thrombectomie, qui ne peut être réalisé que dans les toutes premières heures de l'AVC. Le diagnostic d'hémorragie cérébrale avec déficit moteur requiert un avis neurochirurgical urgent.

Rarement, l'hypoglycémie peut se manifester par des déficits moteurs transitoires et doit donc être recherchée, de préférence avant l'imagerie.

Autres diagnostics :

- En cas de céphalées précédant ou suivant le déficit, une migraine avec aura peut être évoquée. Le déficit associé est souvent transitoire, allant généralement de quelques minutes à quelques heures. Des antécédents familiaux de migraine sont souvent retrouvés à l'interrogatoire. Cependant, il s'agit d'un diagnostic d'élimination car l'AVC s'accompagne souvent de céphalées ; une IRM cérébrale urgente est recommandée devant un premier épisode de migraine avec aura motrice.

- Bien que souvent évoquées par le clinicien, les tumeurs cérébrales se manifestent rarement par un déficit moteur aigu isolé. Un trouble de la marche, des signes d'hypertension intracrânienne, une ou plusieurs crises épileptiques accompagnent souvent le déficit, qui est le plus souvent progressif.

L'encéphalite herpétique, l'AVC et l'hypoglycémie représentant des situations avec un degré d'urgence diagnostique et de prise en charge plus importants, ils doivent être évoqués et recherchés en priorité.

Déficit bilatéral : paraplégie/paraparésie, tétraplégie/tétraparésie

(7) L'interrogatoire recherche la présence de **troubles vésico-sphinctériens** et l'examen recherche un globe vésical ou une béance anale.

(8) En l'absence de ces symptômes, on s'oriente plutôt vers une atteinte périphérique.

L'**aréflexie ostéo-tendineuse** ou des douleurs des membres inférieurs sont des éléments supplémentaires faisant évoquer le diagnostic de **polyradiculonévrite aiguë** ou syndrome de Guillain-Barré. Une PL sera réalisée à la recherche de la classique (mais inconstante) dissociation albumino-cytologique, l'électro-neuromyogramme (ENMG) sera réalisé dans un second temps. La surveillance attentive de l'évolutivité clinique est capitale (ampliation thoracique, troubles de déglutition, dysautonomie). Le traitement repose sur les immunoglobulines IV à dose curative.

Des réflexes ostéo-tendineux (ROT) exagérés, même en l'absence d'atteinte vésico-sphinctérienne, orientent vers une atteinte médullaire, typiquement suspectée devant une paraparésie/paraplégie ou tétraparésie/tétraplégie avec atteinte vésico-sphinctérienne.

Lorsque les ROT sont normaux, il existe un doute diagnostique entre syndrome de Guillain-Barré débutant et atteinte médul-

laire. La démarche rejoint alors celle de la suspicion d'**atteinte médullaire**. Elle impose l'imagerie médullaire en urgence dont la modalité de référence est l'IRM médullaire, recherchant une myélite, un infarctus, une hémorragie ou une compression médullaire. Une prise de contraste des racines nerveuses est en faveur d'une atteinte périphérique (qui peut parfois être associée à l'atteinte médullaire), interprétable uniquement si l'imagerie est réalisée avant la PL. Le tableau typique de myélite est celui d'un déficit moteur des 2 membres inférieurs, qui peut être asymétrique, de constitution plutôt progressive (quelques heures à quelques jours), avec initialement une abolition des ROT (paralysie flasque) puis l'apparition d'un syndrome pyramidal avec

ROT exagérés et constitution d'une spasticité, le plus souvent accompagné de troubles vésico-sphinctériens.

Le diagnostic de trouble conversif (encore appelé plainte fonctionnelle, trouble somatoforme, etc.) ne peut être envisagé que si les éléments sémiologiques évoqués ci-dessus ont été vérifiés. La labilité ou « migration » des symptômes est parfois un signe le faisant suspecter. Dans le doute, un avis neuropédiatrique et/ou la réalisation d'examen d'imagerie peuvent aider à retenir ce diagnostic.

■ Conclusion

Plusieurs diagnostics nécessitent d'être évoqués en urgence, notamment l'encéphalite herpétique, les accidents vasculaires

cérébraux, la polyradiculonévrite aiguë (syndrome de Guillain-Barré) et une atteinte médullaire, car nécessitant une prise en charge urgente adaptée. Leurs caractéristiques sémiologiques et une démarche diagnostique rigoureuse permettent au clinicien, confronté à un déficit moteur aigu de l'enfant, d'établir les priorités en termes de gravité et d'examen complémentaires à réaliser pour la meilleure sécurité et prise en charge du patient.

■ Liens d'intérêts

Les auteurs déclarent ne pas avoir de liens d'intérêts avec cet article.

■ **Mots-clés** Hémiplégie ; Accident vasculaire cérébral ; Encéphalite herpétique ; Urgence ; Déficit post-critique

■ **Keywords** Hemiplegia; Stroke; Herpesvirus encephalitis; Emergency; Todd's paralysis

■ Bibliographie

Kossorotoff M, Puget S. Accidents vasculaires cérébraux chez l'enfant. (Chapitre). In: Urgences Pédiatriques. Chéron G. Elsevier-Masson SAS, Paris, 2017.

Ferriero DM, Fullerton HJ, Bernard TJ, Billingham L, Daniels SR, DeBaun MR, et al.; American Heart Association Stroke Council and Council on Cardiovascular and Stroke Nursing. Management of Stroke in Neonates and Children: A Scientific Statement From the American Heart Association/American Stroke Association. Stroke 2019;50(3):e51-96.

Vasconcelos MM, Vasconcelos LGA, Brito AR. Assessment of acute motor deficit in the pediatric emergency room. J Pediatr (Rio J) 2017;93:26-35.