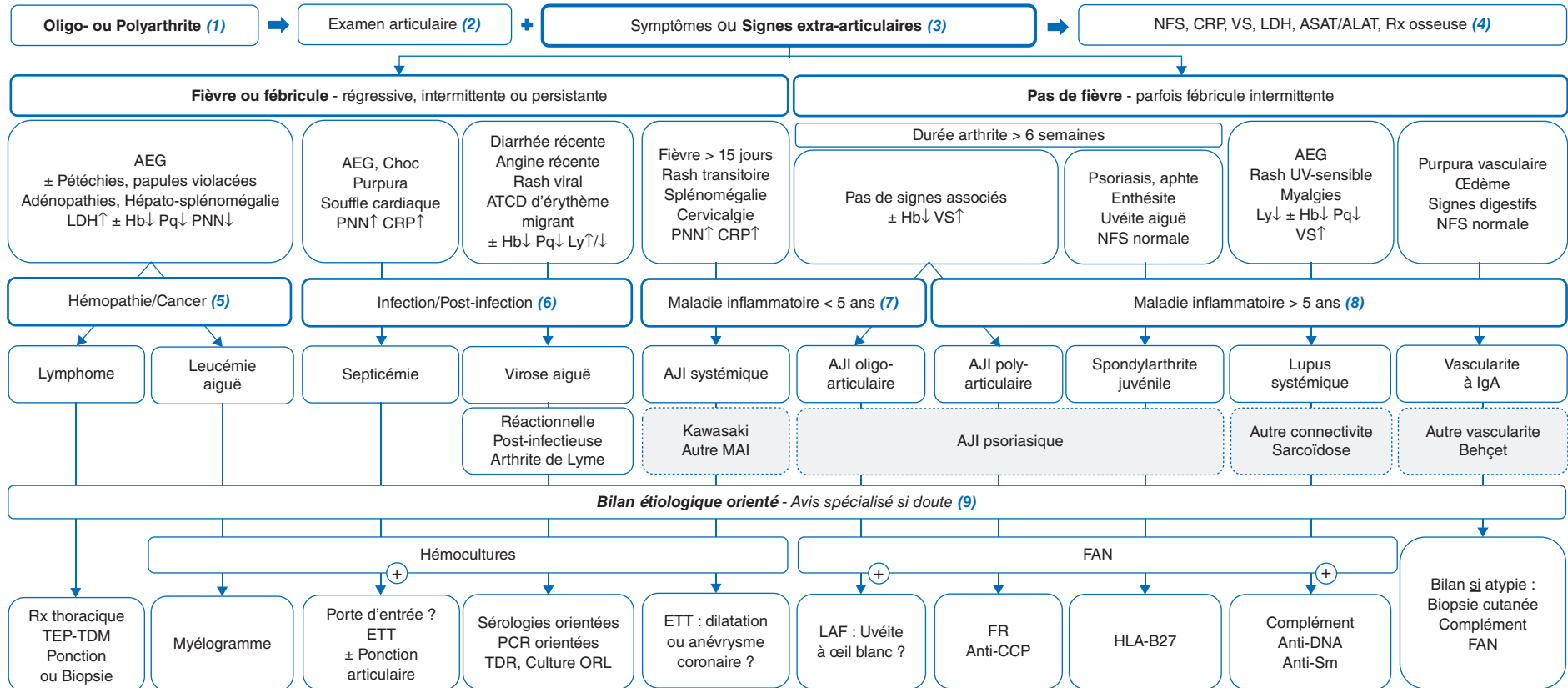


Oligo- ou polyarthrite de l'enfant

Oligo or Polyarthritis in children

B. Cherqaoui

Centre de référence des maladies auto-inflammatoires et des amyloses (CEREMAIA), CHU Bicêtre, AP-HP, France



- AEG : Altération de l'état général
- AJI : Arthrite juvénile idiopathique
- CCP : Peptides citrullinés cycliques
- CRP : C reactive protein
- ETT : Échographie transthoracique (cardiaque)
- FAN : Facteurs anti-nucléaires
- FR : Facteur rhumatoïde
- Hb : Hémoglobine

- HLA : Human leucocyte antigen
- IgA : Immunoglobulines A
- LAF : Examen à la lampe à fente
- LDH : Lactate déshydrogénase
- Ly : Lymphocytes
- MAI : Maladie auto-inflammatoire
- ORL : Oto-rhino-laryngologique
- PCR : Polymerase chain reaction

- PNN : Polynucléaires neutrophiles
- Pq : Plaquettes
- Rx : Radiographie standard
- TDR : Test diagnostique rapide (streptocoque groupe A)
- TEP-TDM (FDG) : Tomographie par émission de positons
- UV : Ultra-violet
- VS : Vitesse de sédimentation

Autres diagnostics apparentés

Auteur correspondant.

Adresse e-mail : bilade.cherqaoui@aphp.fr (B. Cherqaoui).

Article validé par : Groupe de Pathologie Infectieuse Pédiatrique (GPIP), Société Francophone dédiée à l'Étude des Maladies Inflammatoires Pédiatriques (SOFREMIP).

Remerciements aux relecteurs : M. Lorrot (GPIP) ; R. Cimaz, V. Devauchelle, I. Melki, L. Rossi-Semerano (SOFREMIP).

■ Introduction

La survenue d'une **oligo- ou polyarthrite** est rare en pédiatrie, en lien avec des pathologies aiguës ou chroniques, hétérogènes en termes de présentation clinique, d'étiologies, et de gravité potentielle.

(1) Une oligo- ou polyarthrite est un épanchement de **1-4 ou ≥ 5 articulations** respectivement. La problématique spécifique d'une monoarthrite ne sera pas abordée ici, bien que certaines causes soient communes à celles d'une oligo-/polyarthrite. Cela correspond à une **inflammation intra-articulaire** avec excès de sécrétion de liquide synovial, comptant plus de 1 500 éléments polynucléés/mm³. Le patient consulte le plus souvent pour des **douleurs**, dont on précisera les caractéristiques – horaire mécanique/inflammatoire, type, topographie, irradiations – pour discriminer une origine articulaire et/ou osseuse, neurogène, myogène ; ou pour une **boiterie**.

■ Conduite diagnostique devant une oligo-/polyarthrite de l'enfant

Les principaux **antécédents** personnels ou familiaux à relever sont : maladie auto-immune (connectivite, thyroïdite), rhumatisme inflammatoire chronique, atteintes associées aux spondyloarthrites (uvéite antérieure aiguë, psoriasis, maladie inflammatoire intestinale chronique), fièvre récurrente, antécédents infectieux. L'origine des ascendants peut orienter : fréquence accrue du syndrome de Behçet au Moyen-Orient, de la fièvre méditerranéenne familiale dans le pourtour méditerranéen, du syndrome de Kawasaki en Asie, de la sarcoïdose en Afrique subsaharienne.

(2) Un **examen ostéoarticulaire complet** est essentiel. Il permet de préciser le nombre et la topographie des articulations douloureuses et/ou gonflées et/ou limitées ; sans oublier les articulations des doigts/orteils, du rachis, temporo-mandibulaires, ainsi que les enthèses (zone d'ancrage à l'os des fibres ligamentaires et tendineuses – dont achilléennes et thoraciques antérieures, palpées de part et d'autre du sternum). Un examen minutieux permet de distinguer l'épanchement articulaire d'un gonflement périarticulaire : œdème cutané/sous-cutané (érysipèle, capillarite, thrombose), lésion de bourse ou ténosynoviale. En cas de doute, l'échographie discrimine une atteinte de l'articulation d'une atteinte des tissus mous adjacents.

(3) L'existence de **symptômes/signes extra-articulaires** actuels, ou survenus les semaines précédentes, est essentielle pour l'orientation étiologique : l'interrogatoire et l'examen physique doivent donc être complets. La **présence d'une fièvre** est à rechercher en priorité, en précisant son début, sa durée, son niveau, sa tolé-

rance, son caractère quotidien/récurrent, persistant/fluctuant au cours du nyctémère, et si elle s'accompagne de frissons. En cas de fièvre ou de fébricule, une cause tumorale (5) ou infectieuse (6) doit être évoquée en priorité.

(4) L'analyse systématique de la **numération formule sanguine** permet d'orienter le bilan étiologique, en dépistant notamment une éventuelle bi-/pancytopenie, qui peut constituer une urgence : envahissement médullaire, activation macrophagique, syndrome d'Evans. On contactera alors le biologiste pour discuter des hypothèses diagnostiques et données du frottis (blastés, lymphocytes activés, schizocytes). Certaines maladies inflammatoires peuvent également causer une anémie centrale, d'origine inflammatoire et/ou par carence martiale.

La CRP est presque toujours augmentée en cas de septicémie ou de maladie de Still (forme systémique d'AJI), Kawasaki et autres maladies auto-inflammatoires. Dans certaines autres formes d'AJI, la CRP peut être augmentée, souvent associée à un pronostic défavorable. La **vitesse de sédimentation** peut être augmentée, particulièrement dans les connectivites, les AJI oligo- et polyarticulaires. Une forte élévation des LDH est en faveur d'une hémopathie maligne ou d'une complication hémato-logique de maladie infectieuse/inflammatoire. Une élévation des ALAT peut être observée dans certaines viroses, les maladies auto-inflammatoires et connectivites ; plus spécifiquement que les ASAT, également augmentées en cas d'hémolyse ou de myolyse éventuellement associées.

Les radiographies standards permettent d'éliminer certains diagnostics différentiels, notamment une lésion osseuse épi-/méta-physaire (tumeur, bandes claires, ostéolyse, fracture).

(5) Il est essentiel de ne pas méconnaître une **hémopathie maligne**. Les douleurs sont volontiers périarticulaires, autour des genoux notamment, sans véritable arthrite, et sont associées à une asthénie, une altération de l'état général et un syndrome tumoral (hépatosplénomégalie, adénopathies).

La **leucémie aiguë** est volontiers de début brutal mais un début insidieux ne doit pas faire éliminer cette cause. En cas de fièvre, elle est souvent élevée et parfois associée à une angine ulcérée/nécrotique, à des pétéchies (liées à la thrombopénie). La NFS retrouve une bi- ou pancytopenie centrale, avec parfois des blastés au frottis. Les radiographies osseuses peuvent mettre en évidence des bandes claires métaphysaires, évocatrices de ce diagnostic. Le myélogramme est urgent et permettra de le confirmer. En cas de lésion cutanée (papules/nodules violacés), la biopsie peut aussi aider au diagnostic.

Le **lymphome** est d'installation progressive, souvent avec fièvre modérée chronique ou intermittente. La NFS peut être normale.

Une radiographie thoracique permet de documenter d'éventuelles adénopathies médiastinales ; la tomographie par émission de positons (TEP-TDM) au fluoro-2-désoxyglucose (FDG) révèle des hyperfixations ganglionnaires et/ou viscérales, pouvant guider une ponction/biopsie.

D'autres diagnostics peuvent être évoqués devant des douleurs périarticulaires diffuses aiguës, chroniques ou récurrentes : un **cancer solide avec métastases osseuses**, comme le neuroblastome, ou encore une **crise vaso-occlusive au cours de la drépanocytose**.

(6) Une **septicémie** (*Staphylococcus aureus*, streptocoque de groupe A surtout) peut s'associer à une oligo-/polyarthrite. Un enfant présentant un sepsis avec une atteinte articulaire représente une urgence thérapeutique et justifie la réalisation d'hémocultures, la ponction des articulations (habituellement sous anesthésie générale), complétée en cas de liquide articulaire puriforme par un lavage et le début d'une antibiothérapie intraveineuse probabiliste (céfazoline et gentamycine).

Au cours ou au décours d'une virose, on peut observer une oligo-/polyarthrite aiguë, touchant les grosses articulations. Les virus constituent d'ailleurs probablement la première cause d'oligo-/polyarthrite infectieuse en pédiatrie. Il s'agit souvent initialement d'un tableau de rash fébrile, parfois associé à une lymphocytose ou lymphopénie. Les virus les plus classiques sont : parvovirus B19 (rash réticulé symétrique des membres ± visage/tronc, anémie érythroblastopénique), rubéole (rash maculo-papuleux du visage puis tronc/membres avec intervalle de peau saine, thrombopénie), entérovirus (rash maculo-papuleux ou vésiculeux diffus ± siège, pieds/mains/bouche, cytolysé hépatique), herpès virus humain de type 6 (HHV6) (rash maculo-papuleux rosé du tronc/visage, cytolysé hépatique), virus d'Epstein-Barr (EBV) (papules rosées à purpuriques des joues, coudes/genoux, angine, lymphocytes activés, thrombopénie, cytolysé hépatique), cytomégalovirus (CMV) (lymphocytes activés, thrombopénie, cytolysé hépatique). Selon le tableau clinicobiologique, on recherche la trace sérologique du virus, la positivité des immunoglobulines M (IgM) permettant d'étayer le diagnostic ; la *Polymerase Chain Reaction* (PCR) sanguine permet d'évaluer l'intensité de la réplication virale.

Les authentiques **arthrites réactionnelles** sont plus rares, aiguës, très algiques, touchant le plus souvent les grosses articulations, parfois fugaces et migratrices, avec enthésite et fièvre régressive, plus volontiers chez l'enfant d'âge > 5 ans ; elles surviennent quelques semaines après un stimulus antigénique : pulmonaire (*Mycoplasma pneumoniae*), intestinal (*Yersinia*, *Salmonella*, *Shigella*, *Campylobacter*), urétral (*Chlamydiae trachomatis*), ou indéterminé. Elles sont résolutive en une à plusieurs

semaines sans récurrence. Si l'histoire récente ou le tableau clinique est évocateur, on recherche une séroconversion pour les germes précités, pouvant étayer le diagnostic ; si elle est effectuée, la documentation du germe au cours de l'infection précédant l'arthrite sera une preuve formelle.

L'arthrite post-streptococcique survenant dans le cadre d'un **rhumatisme articulaire aigu (RAA)** reste une entité exceptionnelle en France. Les manifestations les plus fréquentes sont, chez un enfant entre 5 et 15 ans, une fièvre, une polyarthrite migratrice des grosses articulations (genoux, chevilles, coudes, poignets), une atteinte cardiaque et cutanée (érythème marginé, nodules sous-cutanés). Le diagnostic de RAA repose sur les critères révisés de Jones. Un test de diagnostic rapide du streptocoque du groupe A et la mise en culture d'un prélèvement de gorge sont utiles. Les antistreptolysines O (ASLO) sont pertinentes à but d'élimination, leur positivité ne permettant pas de conclure, mais leur cinétique reste indicative.

D'autres bactéries peuvent rarement induire des atteintes chroniques multisystémiques ± avec oligoarthrite. L'**arthrite de Lyme**, due à *Borrelia burgdorferi*, peut survenir quelques semaines à mois après la piqûre de tique et révéler la maladie. La prescription d'une sérologie de Lyme est quasi systématique devant un tableau d'oligoarthrite chronique, *a fortiori* s'il est asymétrique, touchant les genoux, peu douloureux, et si on retrouve un facteur de risque de piqûre de tique ou un érythème migrant initial, *a fortiori* en zone endémique. En cas de ponction articulaire, une PCR *Borrelia burgdorferi* peut être demandée sur le liquide. La **brucellose** due au genre *Brucella* peut être responsable d'arthrite. Cette maladie infectieuse, due à la consommation de lait non pasteurisé ou de produits transformés à base de lait cru contaminé, a été éliminée en France mais sévit encore dans des pays du pourtour méditerranéen.

(7) Avant l'âge de 5 ans et en cas de fièvre associée, la maladie inflammatoire importante à évoquer est l'**AJI systémique (maladie de Still)**. Elle est caractérisée par une fièvre de plus de 15 jours, avec pics vespéraux et défervescence brutale, associée de façon variable à un rash maculeux transitoire, hépatosplénomégalie, adénopathies, et une oligo-/polyarthrite précoce ou différée, avec notamment atteinte cervicale. Une échographie cardiaque permet de dépister une péricardite et vérifier l'absence d'anomalie coronaire, évocatrice de syndrome de Kawasaki.

Un **syndrome de Kawasaki** peut rarement se présenter sous la forme d'une polyarthrite/œdèmes périarticulaires, alors associée à une fièvre inexplicite de plus de 5 jours, parfois sans les signes muco-cutanés typiques. Son diagnostic est basé sur un

faisceau d'arguments clinicobiologiques et échographiques. En cas de forte suspicion, l'administration intraveineuse d'immunoglobulines humaines est urgente.

D'**autres maladies auto-inflammatoires**, comme la fièvre méditerranéenne familiale, le syndrome périodique associé au récepteur 1 du facteur de nécrose tumorale (TRAPS), le déficit en mévalonate kinase ou les cryopyrinopathies, pourront être évoquées devant un tableau fébrile récurrent avec oligoarthrite, parfois dans un contexte familial évocateur.

Une **AJI oligoarticulaire** doit être évoquée devant toute arthrite d'une durée > 6 semaines de l'enfant d'âge < 5 ans, *a fortiori* chez une fille. Il s'agit toutefois d'un diagnostic d'élimination ; des facteurs antinucléaires (FAN) > 1/160 sont un argument en faveur, ainsi que la présence d'une uvéite antérieure infraclinique, qui justifie donc d'un dépistage ophtalmologique systématique.

(8) Après l'âge de 5 ans, on évoque une **AJI polyarticulaire** plutôt chez la fille, devant une forme distale et symétrique. La positivité du facteur rhumatoïde (FR) et des anti-peptides cycliques citrullinés (anti-CCP) permettent de retenir le diagnostic rare de polyarthrite rhumatoïde juvénile. D'autres formes d'AJI polyarticulaires sans FR/CCP peuvent se voir avec FAN négatifs ou faiblement positifs.

On évoque une **spondylarthrite juvénile**, plutôt chez le garçon à partir de 6 ans, *a fortiori* s'il existe un terrain familial, devant une forme oligoarticulaire asymétrique, touchant les membres inférieurs, avec parfois des enthésites, dactylite(s) et/ou atteinte extra-articulaire. Les atteintes rachidiennes et sacro-iliaques sont rares au début de la maladie. Le diagnostic est basé sur un faisceau d'arguments ; la présence de HLA-B27 aide au diagnostic (70 % des patients), et les FAN sont négatifs. Il faut rechercher des signes cliniques et biologiques en faveur d'une maladie inflammatoire chronique intestinale associée.

Un **lupus systémique** doit être évoqué devant toute oligo-/polyarthrite de l'enfant d'âge > 5 ans. En plus de l'oligo-/polyarthrite fréquente – ou uniquement des arthralgies –, symétrique touchant souvent les doigts, le lupus est caractérisé par une asthénie subaiguë/chronique, parfois une fièvre, des myalgies, un rash photosensible, une alopecie, des aphtes et d'autres signes systémiques. Le diagnostic est confirmé par la présence de FAN élevés spécifiques (anti-DNA/Sm), corroboré par une baisse du complément. Le diagnostic doit être fait rapidement pour débiter un traitement adapté à l'étendue des atteintes d'organe (rénale – protéinurie/créatinine urinaire ; neurologique, respiratoire, etc.).

Les **autres connectivites**, encore plus rares, seront évoquées selon certaines caractéristiques cliniques et immunosérologiques :

la **dermatomyosite juvénile** avec myalgies, signes digestifs, papules du dos des mains, coudes et genoux, télangiectasies péri-unguérales/gingivales, œdème liliacé des paupières, créatines phosphokinases (CPK) élevées, et présence inconstante d'anticorps spécifiques des myosites ; la **sclérodermie** avec syndrome de Raynaud, sclérose cutanée, télangiectasies faciales, et FAN élevés spécifiques ; le **syndrome de Gougerot-Sjögren** avec parotidomégalie fréquente.

La **sarcoïdose** de l'enfant d'âge > 5 ans se présente classiquement sous la forme d'une altération de l'état général, parfois avec fièvre intermittente, uvéite granulomateuse, arthrite/arthralgie, atteinte pulmonaire interstitielle, parotidite. La recherche d'une atteinte d'organe permet de cibler un site à biopsier pour documenter un granulome épithélioïde giganto-cellulaire sans nécrose caséuse. En l'absence de point d'appel, la biopsie des glandes salivaires accessoires permet parfois la mise en évidence d'un granulome. Beaucoup plus rare chez l'enfant d'âge < 5 ans, on évoque un syndrome de Blau, impliquant la recherche de mutations du gène *Nucleotide-binding Oligomerization Domain Containing 2 (NOD2)*.

Dans la **vascularite à IgA (purpura rhumatoïde)**, l'oligo-/polyarthrite, prédominante aux genoux/chevilles, est plutôt liée à des œdèmes périarticulaires. Elle est associée à un purpura vasculaire, des signes digestifs ± une atteinte rénale. Le diagnostic est clinique ; mais en cas d'atypies (âge < 4 ans ou > 12 ans, état altéré, fièvre, atteinte oto-rhino-laryngologique [ORL], pulmonaire ou neurologique, CRP élevée), une biopsie cutanée et un bilan immunitaire (FAN, anticorps anticytoplasme des polynucléaires neutrophiles [ANCA], syndrome des antiphospholipides [SAPL], complément) permettent d'écarter d'autres vascularites des petits et moyens vaisseaux.

Le **syndrome de Behçet** à début pédiatrique peut se révéler par une oligo-/polyarthrite ou uniquement des arthralgies ; son diagnostic repose sur une association clinique variable : aphtose bi-/unipolaire, pseudo-folliculite, pathergie (réaction aux points de ponction), uvéite non granulomateuse, thrombose, atteinte digestive, neurologique.

(9) Les **examens à visée étiologique** évoqués ci-dessus doivent être orientés par le terrain, l'anamnèse, le tableau clinicobiologique. En cas de doute, un avis spécialisé permettra d'aider à compléter les explorations et d'orienter la prise en charge. Toute oligo-/polyarthrite fébrile doit faire réaliser des hémocultures répétées et une échographie cardiaque. Toute oligo-/polyarthrite non fébrile, en dehors de la vascularite à IgA typique, doit faire rechercher l'existence de FAN, et une sérologie de

Lyme en cas d'atteinte mono-/oligoarticulaire, en particulier des genoux. L'échographie doppler articulaire est proposée en fonction de l'expertise du centre et permet surtout d'évaluer l'étendue de la maladie. La ponction articulaire a une place limitée dans le diagnostic étiologique des oligo-/polyarthrites de l'enfant, en dehors de la monoarthrite et de la polyarthrite dans un contexte septicémique. Une évaluation ophtalmologique sera pertinente en cas de suspicion de maladie systémique pour rechercher une éventuelle uvéite infraclinique.

La recherche de complications nécessitant des mesures thérapeutiques rapides, voire urgentes, sera faite en parallèle du bilan étiologique, et selon les causes évoquées.

■ Conclusion

La survenue d'une oligo-/polyarthrite chez un enfant nécessite une prise en charge diagnostique rapide, parfois en milieu hospitalier. Les causes tumorales et infectieuses doivent être écartées rapidement, en gardant à l'esprit les causes inflammatoires, en fonction

de l'âge, de la durée et du contexte. L'évaluation clinique doit être précise, pour faciliter et cibler l'enquête étiologique, en n'omettant pas la recherche conjointe d'éventuelles complications.

■ Liens d'intérêts

L'auteur déclare ne pas avoir de liens d'intérêts.

Cet article fait partie du supplément *Pas à Pas 2021* réalisé avec le soutien institutionnel de Procter & Gamble et Sanofi Pasteur.

■ **Mots-clés** Arthrite juvénile idiopathique ; Leucémie ; Lupus systémique ; Maladie de Still ; Virose

■ **Keywords** Juvenile idiopathic arthritis; Leukaemia; Still disease; Systemic lupus erythematosus; Viral infection

■ Bibliographie

- Bader-Meunier B pour la HAS. Arthrites juvéniles idiopathiques (PNDS). 2017 ; has-sante.fr/jcms/c_2801939/fr/arthrites-juveniles-idiopathiques
- Koné-Paut I. Behçet disease in children. *Pediatric Rheumatology* 2016;10.1186/s12969-016-0070-z.
- Ozen S, Pistorio A, Iusan SM, Bakkaloglu A, Herlin T, Brik R, et al. EULAR/PRINTO/PRES criteria for Henoch–Schönlein purpura. *Ann Rheum Dis* 2010;69:798-806.
- Petty RE, Southwood TR, Manners P, Baum J. ILAR classification of juvenile idiopathic arthritis. 2001;31(2):390-2.
- Amoura Z pour la HAS. Lupus systémique de l'adulte et de l'enfant (PNDS). 2017 ; has-sante.fr/jcms/c_2751894/fr/lupus-systemique
- Devauchelle-Pensec V, Thepaut M, Pecquery R, Houx L. Managing mono-arthritis in children. *Joint Bone Spine* 2016;10.1016/j.jbspin.2015.06.004.
- Petty RE, Laxer R, Lindsley C, Wedderburn L, Fuhlbrigge R, Mellins E. *Textbook of Pediatric Rheumatology*. 8th edition. RE. Elsevier textbook; 2020.