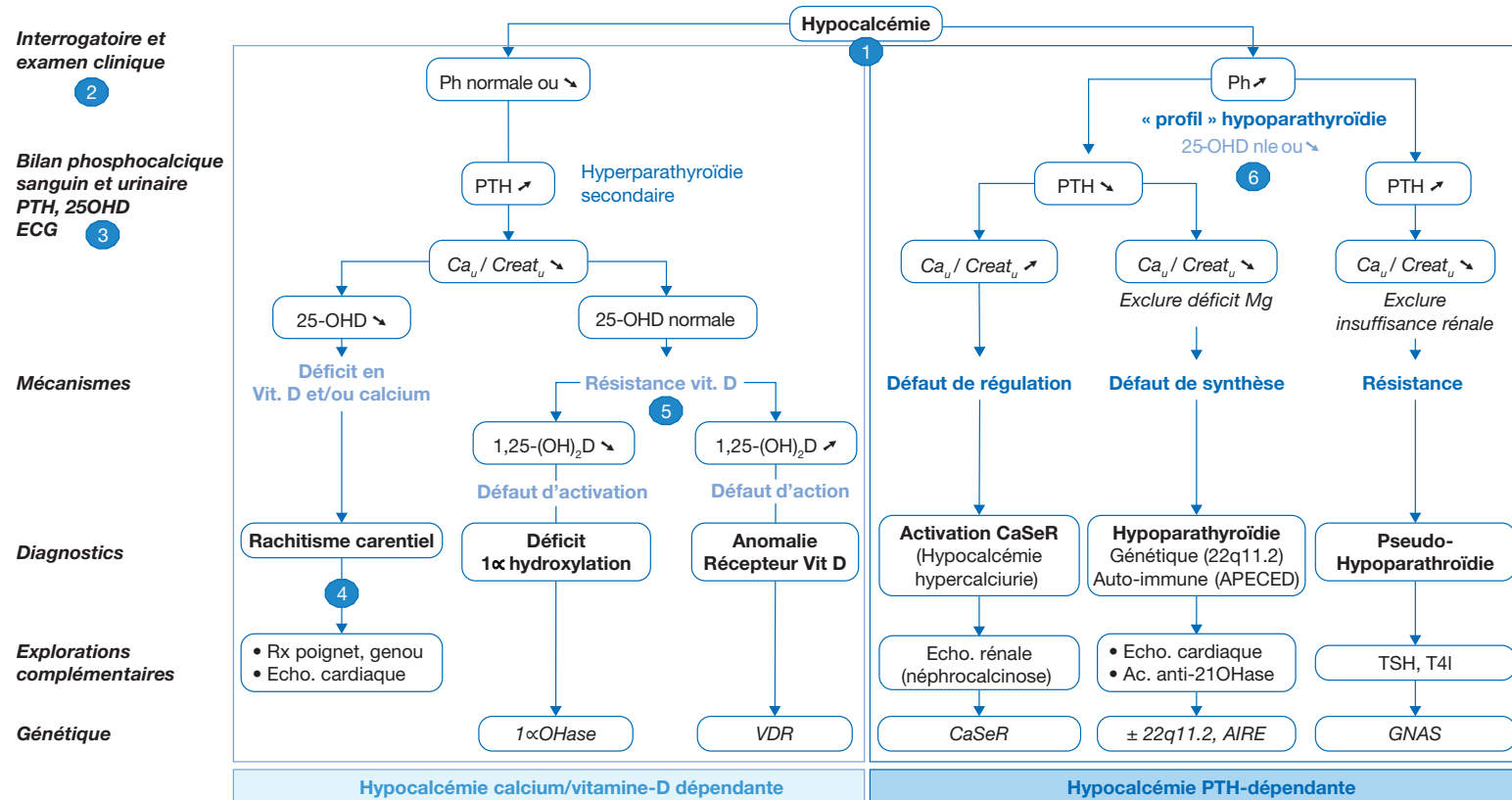


T. Edouard

Unité d'Endocrinologie, Obésité, Maladies osseuses et Génétique
Hôpital des Enfants, Centre Hospitalier Universitaire de Toulouse
TSA 70034, Toulouse, France

Hypocalcémie de l'enfant et de l'adolescent

Hypocalcemia in childhood



CaU : calciurie ; Creat_u : créatininurie ; CaSeR : récepteur sensible au calcium ; Ph : phosphatémie ; PTH : parathormone ; hypoPTH : hypoparathyroïdie ; vitD : vitamine D ; 25-OHD : 25-hydroxy-vitamine D ; 1,25-(OH)₂D : 1,25-dihydroxyvitamine D ; VDR : récepteur à la vitamine D ; 1αOHase : 1-alpha hydroxylase

Auteur correspondant.

Adresse e-mail : edouard.t@chu-toulouse.fr (T. Edouard).

Article validé : SFEDP (Société Française d'Endocrinologie et Diabétologie Pédiatrique).

Remerciements aux relecteurs : P. Barat, R. Coutant (SFEDP).

■ Introduction

En dehors de la période néonatale, les valeurs de la calcémie sont stables chez l'enfant.

| | Calcémie totale (mmol/L) | Calcémie ionisée (mmol/L) |
|--------------|--------------------------|---------------------------|
| Normale | 2,2 – 2,6 | 1,1 – 1,3 |
| Hypocalcémie | | |
| – modérée | 1,8 – 2,2 | 0,9 – 1,1 |
| – sévère | < 1,8 | < 0,9 |

La forme libre (active) ou calcium ionisé représente environ 50 % du calcium total ; il s'agit du paramètre le plus précis pour évaluer la calcémie.

La calcémie totale doit quant à elle être corrigée s'il existe une anomalie de la protidémie/albuminémie :

- Ca corrigée [mmol/L] = Ca mesurée [mmol/L] – 0,025 x (albuminémie [g/L] – 40)
- Ca corrigée [mmol/L] = Ca mesurée [mmol/L] / ((protidémie [g/L] / 160) + 0,55)

■ Conduite à tenir face à une hypocalcémie

(1) Identification de l'hypocalcémie et généralités

L'hypocalcémie est une situation plus fréquente aux périodes de forte croissance (chez le nourrisson et à l'adolescence) au cours desquelles les besoins en calcium sont augmentés au niveau osseux. Les signes cliniques dépendent de la rapidité d'installation, de la durée et de l'intensité de l'hypocalcémie. L'hypocalcémie est une **urgence thérapeutique** car elle peut s'accompagner de complications neurologiques (convulsions), cardiaques (troubles du rythme, cardiopathie dilatée) et respiratoires (laryngospasme).

La calcémie est principalement régulée par 2 hormones : la vitamine D qui est hypercalcémiant (essentiellement en favorisant l'absorption digestive du calcium) et la parathormone (PTH), sécrétée par les glandes parathyroïdes, qui est hypercalcémiant et hypophosphatémiant (en stimulant la résorption osseuse, et en favorisant la réabsorption rénale de calcium et l'élimination urinaire de phosphore). La vitamine D, apportée par l'alimentation ou synthétisée au niveau cutané sous l'action de la lumière (ultra-violet), nécessite pour être active deux hydroxylations, tout d'abord au niveau du foie (25-hydroxy vitamine D [25-OHD], forme de stockage) puis au niveau des reins (1,25-dihydroxyvitamine D [1,25-(OH)₂D],

forme active). Les causes d'hypocalcémie peuvent donc être schématiquement séparées en **hypocalcémies calcium/vitamine D-dépendante** (par défaut d'apport de calcium et/ou de vitamine D, ou défaut d'activation ou d'action de la vitamine D) et en **hypocalcémies PTH-dépendante** (par défaut de régulation, de synthèse ou d'action de la PTH). Les valeurs de PTH n'étant souvent disponibles que dans un second temps, ce sont les valeurs de phosphatémie qui vont permettre d'orienter rapidement le diagnostic. Dans les hypocalcémies PTH-dépendantes, l'hypoparathyroïdie (fonctionnelle ou organique) est caractérisée par l'association hypocalcémie/hyperphosphatémie (« profil hypoparathyroïdie »). Au contraire, dans les hypocalcémies vitamine D-dépendantes, la phosphatémie est variable (normale ou abaissée) associée à une hyperparathyroïdie secondaire.

Le traitement repose sur l'apport, le plus souvent par voie orale, de calcium et de vitamine D. Une supplémentation de calcium par voie intraveineuse (sous forme de Gluconate de calcium 10 % dilué au 10^e du fait du risque de nécrose cutanée si diffusion) n'est nécessaire qu'en cas d'hypocalcémie sévère (< 1,8 mmol/L) et/ou symptomatique (troubles du rythme cardiaque et/ou convulsions). Du fait de son action prédominante sur l'absorption digestive du calcium, la vitamine D ne sera active qu'en cas d'apport calcique par voie orale. Un point important est que l'hydroxylation (activation) au niveau rénal de la vitamine D est en partie sous la dépendance de la PTH ; toute hypoparathyroïdie s'accompagne donc d'un défaut d'activation de la vitamine D. Ceci justifie l'apport de vitamine D active (alfacalcidol, Un-alfa®) dans le traitement initial d'une hypocalcémie dans l'hypothèse d'une hypoparathyroïdie ou d'une résistance à la vitamine D. En cas de diagnostic évident de rachitisme, la vitamine D non active (calciferol ou ergocalciferol) est suffisante.

Au décours de la phase aiguë, le traitement d'entretien dépend de l'étiologie ; toute hypocalcémie nécessite donc une enquête étiologique précise.

(2) Interrogatoire et examen clinique

On distingue les signes en rapport avec l'hypocalcémie et ceux reliés à l'étiologie.

Signes en rapport avec l'hypocalcémie :

- **Signes neurologiques : hyperexcitabilité neuromusculaire**
 - Chez le nourrisson : trémulations, mouvements anormaux
 - Chez le grand enfant : paresthésies, crampes musculaires, crises de tétanie
 - Signe de Chvostek (contraction du muscle supérieur de la lèvre en réponse à une percussion du nerf facial)

- Réflexes ostéotendineux vifs, diffus, polycinétiques

- Convulsions

• Signes respiratoires (surtout chez le nourrisson) :

- Anomalies du rythme respiratoire (tachypnée superficielle avec cyanose, pauses), pseudo-stridor congénital
- Au maximum, laryngospasme de début brutal avec rejet de la tête en arrière, apnée, pâleur livide

• Signes cardiaques :

- Troubles du rythme
- Signes d'insuffisance cardiaque (risque de cardiopathie dilatée)

• Signes psychiques possibles chez le grand enfant :

- Malaise, anxiété, terreurs nocturnes,
- Dépression, état psychotique

Signes reliés à l'étiologie :

• Antécédents familiaux et personnels :

- Pathologie du métabolisme phosphocalcique (hypocalcémie hypercalcémie par anomalie du récepteur sensible au calcium [*calcium sensing receptor*, CaSeR], pseudo-hypoparathyroïdie [PHP])
- Carence d'apport en calcium (malnutrition, régime végétalien, malabsorption) et/ou en vitamine D (défaut de supplémentation, allaitement maternel exclusif prolongé), défaut de synthèse cutanée de la vitamine D (pigmentation cutanée, vêtements couvrants), médicaments anti-épileptiques interférant avec le métabolisme de la vitamine D

• Examen clinique :

- Signes squelettiques de rachitisme : cf. (4)
- Dysmorphie (syndrome de microdélétion 22q11.2)
- Alopécie (anomalie du récepteur à la vitamine D [*vitamin D receptor*, VDR])
- Visage lunaire, brachymétopie, obésité (PHP)
- Candidose chronique, anomalies dentaires, dystrophie ectodermique (polyendocrinopathie auto-immune de type 1 ou syndrome APECED)

(3) Examens à réaliser en urgence

• Bilan sanguin et urinaire à visée diagnostique :

- Calcémie totale et ionisée, phosphatémie, phosphatases alcalines, magnésémie, PTH, 25-OHD
- Ionogramme sanguin complet avec créatininémie, réserve alcaline, protidémie, albuminémie
- Rapport calcémie sur créatininurie sur la première miction (ne doit pas retarder la mise en route d'un traitement urgent par voie intraveineuse si signes de gravité)

Le dosage de 25-OHD (forme de stockage) renseigne sur le statut de réplétion en vitamine D. Le dosage de 1,25-(OH)₂D (forme active) ne fait pas partie du bilan de première intention ; il ne sera réalisé que dans un second temps en cas de suspicion de résistance à la vitamine D.

Comme évoqué, les résultats de la PTH n'étant pas disponibles immédiatement, ce sont les valeurs de la phosphatémie qui vont orienter initialement le diagnostic :

- **Hypocalcémie + hyperphosphatémie = « profil hypoparathyroïdie »** en faveur d'une anomalie de régulation, de synthèse ou d'action de la PTH
- **Hypocalcémie + phosphatémie normale ou basse = hyperparathyroïdie secondaire** en faveur d'une carence d'apport en calcium et/ou vitamine D, ou d'une résistance à la vitamine D
- **Bilan de retentissement de l'hypocalcémie :**
 - **ECG** avec dans l'ordre d'apparition des signes d'hypocalcémie : allongement de l'espace QT (QT corrigé > 0,42), aplatissement des ondes T puis inversion (tardif), rarement bloc et fibrillation ventriculaire
 - **Radiographie de thorax** : mesure du rapport cardiothoracique (augmenté si cardiopathie dilatée), anomalies costales à type de « bouchons de champagne » (rachitisme) ; à pratiquer en l'absence de cause récente identifiée (prise médicamenteuse par exemple).

(4) Rachitisme carentiel en calcium et/ou vitamine D

Le rachitisme carentiel est un syndrome clinico-radiologique secondaire à un déficit sévère en vitamine D et/ou en calcium. Il s'agit de la cause la plus fréquente d'hypocalcémie (même si l'hypocalcémie n'est retrouvée que chez la moitié des enfants présentant un rachitisme). Alors qu'il avait pratiquement disparu dans les pays industrialisés au cours du 20^e siècle suite à la mise en place d'une supplémentation systématique en vitamine D, on observe une augmentation de son incidence depuis une dizaine d'années, avec actuellement une incidence annuelle d'environ 3 / 100 000 enfants tous âges confondus. Il est plus fréquent aux périodes de forte croissance (nourrisson et adolescence).

■ **Mots-clés** Hypocalcémie ; Vitamine D ; Rachitisme ; Parathormone ; Hypoparathyroïdie

■ **Keywords** Hypocalcaemia ; Vitamin D ; Rickets ; Parathormone ; Hypoparathyroidism

Le rachitisme est souvent associé à des facteurs de risque :

- Régimes carencés en calcium (régime végétalien ou végétarien)
- Allaitement maternel exclusif avec supplémentation en vitamine D insuffisante
- Pigmentation de la peau ou insuffisance d'ensoleillement (vêtements couvrants, handicap)

À noter que les insuffisances hépatiques et les traitements anticonvulsivants peuvent également être responsables de taux bas de 25-OHD en interférant avec la 25-hydroxylation hépatique.

- Signes cliniques :
 - Retard statural
 - Craniotabès, fontanelles larges ou non fermées
 - Bourrelets métaphysaires (poignets, genoux et chevilles), chapelet costal
 - Déformation des membres inférieurs (*genu varum*, *genu valgum*)
- Signes biologiques :
 - Augmentation des phosphatases alcalines
 - Hypocalcémie, phosphatémie normale ou basse, hyperparathyroïdie secondaire et déficit en 25-OHD
- Signes radiologiques (sur radiographies du poignet et du genou) :
 - Élargissement des métaphyses avec spicule latéral, aspect en cupule « toit de pagode »
 - Aspect irrégulier et flou des contours
 - Élargissement de la plaque de croissance
- Échographie cardiaque : recherche d'une cardiopathie dilatée

(5) Résistance à la vitamine D

L'association d'une hyperparathyroïdie secondaire à des taux normaux de 25-OHD évoque une résistance à l'action de la vitamine D. Cette résistance est secondaire à des maladies génétiques rares, et le dosage de 1,25(OH)₂D est alors utile pour orienter le diagnostic :

- 1,25-(OH)₂D basse : anomalie d'activation de la 25-OHD par mutation du gène de la 1-alpha-hydroxylase
- 1,25-(OH)₂D élevée : résistance à l'action de la vitamine D active par mutation du gène du récepteur à la vitamine D (*vitamin D receptor*, VDR)

■ Bibliographie

Urgences et soins intensifs pédiatriques. Jacques Lacroix et al. Éditions Sainte Justine, Masson.

Pathologie phosphocalcique et osseuse de l'enfant. J. Bachetta et A. Linglart. Progrès en Pédiatrie, Doin, 2015.

Calcium and bone disorders in children and adolescents. J. Allgrove et N.J. Shaw. Endocrine development, Karger, 2015.

Le rachitisme carentiel sévère du nourrisson : de nouveau d'actualité. S. Estrade, C. Majorel, N. Tahhan, Y. Dulac, C. Baunin, I. Gennero, Y. Chaix, J.P. Salles, T. Edouard. Archives de Pédiatrie 2017;24(8):737-742.

(6) Anomalies de la PTH

Il s'agit de causes rares d'hypocalcémie qui doivent être évoquées devant l'association d'une hypocalcémie et d'une hyperphosphatémie (« profil hypoparathyroïdie »).

Le dosage de PTH permet d'identifier plusieurs situations :

- En cas de **PTH basse**, il est important d'évaluer la calciurie :
 - Une calciurie basse (adaptée à l'hypocalcémie) évoque un défaut de synthèse de la PTH (hypoparathyroïdie organique) qui peut être d'origine génétique (isolé ou dans le cadre d'un syndrome de microdélétion 22q11.2) ou auto-immune (isolée ou dans le cadre d'un syndrome APECED)
 - Une calciurie élevée (inadaptée à l'hypocalcémie) évoque une anomalie du récepteur sensible au calcium responsable d'une diminution de sécrétion de la PTH par les parathyroïdes (hypoparathyroïdie fonctionnelle) et d'une augmentation de la sécrétion urinaire de calcium au niveau rénal
- Une **PTH élevée** (discordante avec le « profil hypoparathyroïdie ») évoque une résistance à l'action de la PTH par mutation inactivatrice du gène *GNAS* ; d'autres résistances hormonales (notamment à la TSH) doivent être alors recherchées.

■ Conclusion

L'hypocalcémie est une situation qui n'est pas rare chez l'enfant et l'adolescent et il faut savoir l'évoquer devant des signes peu spécifiques. Le traitement en urgence est symptomatique et repose sur l'apport de calcium et de la forme active de la vitamine D, le plus souvent par voie orale. Au décours de la phase aiguë, le traitement d'entretien dépend de l'étiologie. Des examens simples (bilan phosphocalcique sanguin et urinaire, PTH et 25-OHD) permettent d'orienter rapidement le diagnostic. Du fait de sa recrudescence actuelle, le diagnostic de rachitisme doit toujours être évoqué ; les facteurs de risque et les signes cliniques sont à rechercher.

■ Remerciements

Cet article fait partie du numéro supplément « Pas à Pas 2020 » réalisé avec le soutien institutionnel des sociétés Gallia, Procter & Gamble et Sanofi Pasteur.

■ Liens d'intérêts

Aucun.