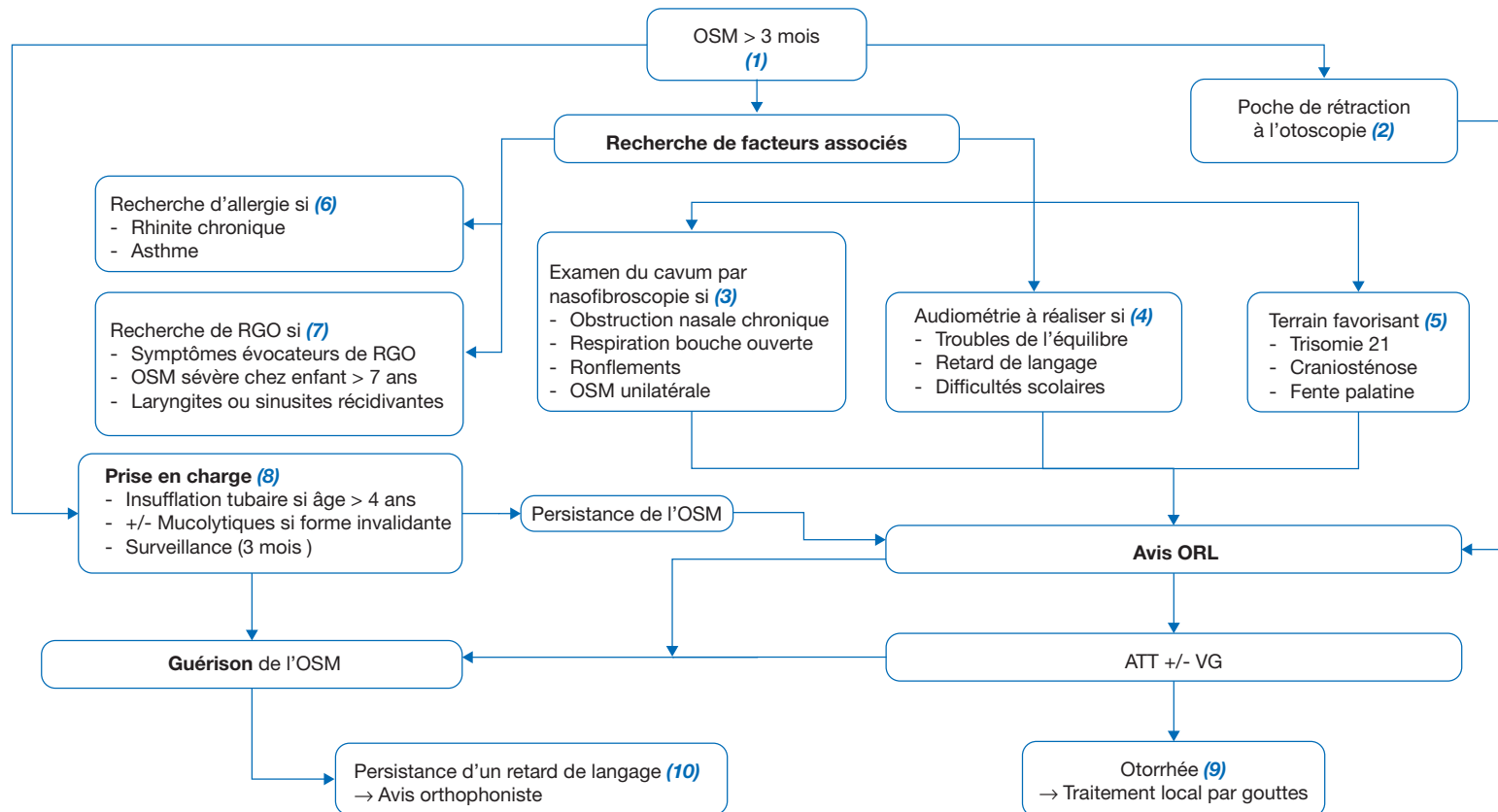


F. Simon

Service d'ORL Pédiatrique, Hôpital Necker-Enfants Malades, APHP. Centre-Université de Paris, Paris, France



ATT : aérateur trans-tympanique  
 OSM : otite séro-muqueuse  
 RGO : reflux gastro-oesophagien  
 VG : ablation des végétations adénoïdes

Auteur correspondant.  
 Adresse e-mail : f.simon@aphp.fr (F. Simon).

Article validé par : AFOP (Association Française d'ORL Pédiatrique), GPGse (Groupe de Pédiatrie Générale, Sociale et Environnementale).

Remerciements aux relecteurs : P. Fayoux, R. Nicollas (AFOP), R. Assathiany (GPGse).

## ■ Introduction

L'otite séro-muqueuse (OSM) est une pathologie très fréquente de l'enfant qui peut être retrouvée chez près de la moitié des enfants entre 1 et 5 ans. Elle est définie par la présence de liquide dans l'oreille moyenne sans signe associé d'infection de l'oreille. La trompe d'Eustache est moins efficace chez l'enfant que chez l'adulte, ce qui gêne l'aération de l'oreille moyenne et favorise la survenue de l'OSM.

Les circonstances de découverte sont variables, en premier lieu devant une hypoacousie ou lors d'un bilan de retard de langage. La découverte peut aussi être fortuite ou lors d'un bilan pour des symptômes moins typiques (otites moyennes aiguës à répétition, otalgie fugace, troubles de l'équilibre, etc.).

Malgré sa fréquence, l'OSM demeure difficile à prendre en charge, les traitements médicamenteux étant peu efficaces pour la plupart à moyen et long termes.

## ■ Conduite à tenir face à une OSM

### (1) Comment affirmer le diagnostic ?

L'OSM est une otite moyenne chronique à tympan fermé avec inflammation entraînant une métaplasie de l'épithélium de l'oreille moyenne et une collection liquidienne dans ses cavités, sans signe d'infection aiguë. La persistance de l'épanchement au-delà de 3 mois d'évolution définit l'OSM.

L'otoscopie permet le diagnostic, en montrant un tympan opaque, gris ou bleuté, non ou très peu inflammatoire, éventuellement avec des bulles ou un niveau liquide, voire une légère rétraction centrale. L'atteinte est typiquement bilatérale. La tympanométrie peut parfois être une aide diagnostique en cas de doute à l'otoscopie. Elle permet de confirmer la présence d'une collection rétrotympanique en montrant une diminution de la compliance tympano-ossiculaire avec une baisse de l'amplitude de l'onde et un décalage vers les basses pressions.

Aucune imagerie n'est utile pour le diagnostic d'OSM ni pour sa prise en charge. Un bilan orthophonique n'est pas recommandé avant la guérison de l'OSM.

### Certaines situations nécessitent d'autres explorations.

(2) Une poche de rétraction à l'otoscopie est à risque d'évoluer vers un cholestéatome. Cette pathologie survient sur le même terrain que l'OSM et implique une prise en charge ORL urgente.

(3) En cas d'obstruction nasale chronique, de respiration bouche ouverte ou de ronflement associés à l'OSM, un examen du cavum par nasofibroskopie doit être demandé pour rechercher une hypertrophie des végétations adénoïdes (VG). En cas d'OSM unilatérale persistante, une tumeur du cavum doit être recherchée par nasofibroskopie.

(4) En cas de troubles de l'équilibre associés à l'OSM, de retard de langage, de difficultés scolaires, un examen audiométrique est recommandé.

(5) En cas de survenue de l'OSM sur un terrain favorisant (trisomie 21, craniosténose ou fente palatine opérée ou non, etc.), un suivi ORL régulier doit être mis en place. Par ailleurs, ces patients sont à risque d'avoir un conduit auditif externe étroit, rendant l'examen du tympan difficile sans matériel spécialisé.

### D'autres facteurs associés sont parfois à évoquer.

(6) La recherche d'une allergie respiratoire est justifiée si l'OSM est associée à un asthme ou une rhinite chronique. Si une allergie est présente, étant un cofacteur d'inflammation, celle-ci peut être impliquée dans l'aggravation ou le caractère récidivant de l'OSM.

(7) La recherche d'un reflux gastro-œsophagien (RGO) est justifiée s'il existe des symptômes évocateurs de RGO, dans les formes sévères d'OSM après l'âge de 7 ans ou en cas d'OSM associée à d'autres pathologies, comme les laryngites récidivantes ou les rhinosinusites récidivantes.

### Quelle prise en charge proposer ?

La constatation d'un tympan séreux impose de réévaluer sa persistance à 3 mois, afin d'entrer dans le critère diagnostique d'OSM et de proposer alors une prise en charge thérapeutique.

(8) La société française d'ORL a émis des recommandations sur la prise en charge thérapeutique de l'OSM.

Les mucolytiques pourraient améliorer l'OSM chez un tiers des enfants, mais sans efficacité prouvée au long cours, raison pour laquelle leur utilisation n'est pas recommandée de façon systématique. Leur usage en traitement initial peut être proposé dans les formes d'emblée invalidantes (par exemple hypoacousie avec retentissement scolaire, retard de langage, etc.). Les méthodes d'auto-insufflation ou d'insufflation tubaire au ballon (type Otovent®) peuvent aider à la prise en charge de l'OSM chez l'enfant compliant âgé de plus de 4 ans. Tous les autres traitements médicamenteux (antibiothérapie générale ou locale, anti-histaminiques, décongestionnants) n'ont montré aucune

efficacité à moyen ou long terme. La corticothérapie orale ou par voie nasale peut avoir une efficacité transitoire mais n'a montré aucun bénéfice à moyen ou long terme. Le traitement médical permet donc de soulager les symptômes éventuellement présentés par le patient en attendant une amélioration spontanée. En cas d'absence d'amélioration après 3 mois, un avis ORL doit être demandé pour évaluer l'intérêt d'une prise en charge chirurgicale. Suivant les recommandations de la HAS, en cas de baisse d'audition d'au moins 25dB, la pose d'aérateurs transtympaniques (ATT) peut être envisagée, ainsi que l'adénoïdectomie après l'âge de 4 ans (en dehors de ses indications propres).

(9) En cas de traitement de l'OSM par la pose d'ATT, le traitement d'une otorrhée repose sur des gouttes antibiotiques auriculaires.

(10) Après guérison de l'OSM, un bilan orthophonique est recommandé chez les enfants qui ont une persistance de retard de langage, ou de l'apprentissage de la lecture.

## ■ Conclusion

L'OSM se définit par la persistance d'un épanchement rétro-tympanique au-delà de 3 mois. L'otoscopie est un examen essentiel pour rechercher une poche de rétraction nécessitant un avis ORL. Un terrain favorisant, une hypoacousie, une obstruction nasale chronique, ou la présence d'une OSM unilatérale, doivent aussi motiver un avis ORL. La présence d'une allergie respiratoire ou d'un RGO doit être recherchée uniquement en cas de point d'appel. L'auto-insufflation est recommandée chez l'enfant compliant âgé de plus de 4 ans. Un avis orthophonique pour retard de langage doit seulement être demandé en cas de persistance des troubles après guérison de l'OSM.

L'enfant doit être suivi jusqu'à résolution complète et durable de l'OSM afin de ne pas méconnaître les complications de l'OSM, qui sont principalement un retard de langage lié à un déficit auditif et l'apparition d'une poche de rétraction tympanique. Un avis ORL doit être demandé en cas d'échec de prise en charge.

## ■ Remerciements

Cet article fait partie du numéro supplément « Pas à Pas 2020 » réalisé avec le soutien institutionnel des sociétés Gallia, Procter & Gamble et Sanofi Pasteur.

## ■ Liens d'intérêts

Aucun.

■ **Mots-clés** Otite Séro-Muqueuse ; Enfant ; Épanchement Rétro-Tympanique

■ **Keywords** Otitis Media With Effusion; Child; Chronic Otitis Media

## ■ Bibliographie

Simon F, Haggard M, Rosenfeld RM, Jia H, Peer S, Calmels MN, Couloigner V, Teissier N. International consensus (ICON) on management of otitis media with effusion in children. *Eur Ann Otorhinolaryngol Head Neck Dis* 2018.

Prise en charge thérapeutique des OSM de l'enfant. *Recommandations pour la Pratique Clinique de la Société Française d'ORL et de Chirurgie Cervico-Faciale* 2016. [http:// https://www.orifrance.org/wp-content/uploads/2017/06/RPC\\_OSM\\_TC\\_2016.pdf](http://https://www.orifrance.org/wp-content/uploads/2017/06/RPC_OSM_TC_2016.pdf)

Pose d'aérateurs transtympaniques dans l'otite moyenne séreuse et séromuqueuse chronique bilatérale chez l'enfant. Fiche Pertinence des soins, HAS, 2017. [https://www.has-sante.fr/upload/docs/application/pdf/2017-04/dir1/app-17\\_fiche\\_pertinence\\_att\\_cd\\_2017\\_03\\_22\\_vfinale.pdf](https://www.has-sante.fr/upload/docs/application/pdf/2017-04/dir1/app-17_fiche_pertinence_att_cd_2017_03_22_vfinale.pdf)

Griffin G, Flynn CA. Antihistamines and/or decongestants for otitis media with effusion (OME) in children. *Cochrane Database Syst Rev* 2011.

Simpson SA, Lewis R, van der Voort J, Butler CC. Oral or topical nasal steroids for hearing loss associated with otitis media with effusion in children. *Cochrane Database Syst Rev* 2011.