Trouble de la démarche d'origine neuromusculaire chez l'enfant

Neuromuscular gait disorders in children

C. Espil-Taris

Service de Pédiatrie Médicale, Unité de Neurologie Pédiatrique, Centre de référence des maladies Neuromusculaires Aquitaine Occitanie Caraïbes, CHU Pellegrin, Bordeaux, France

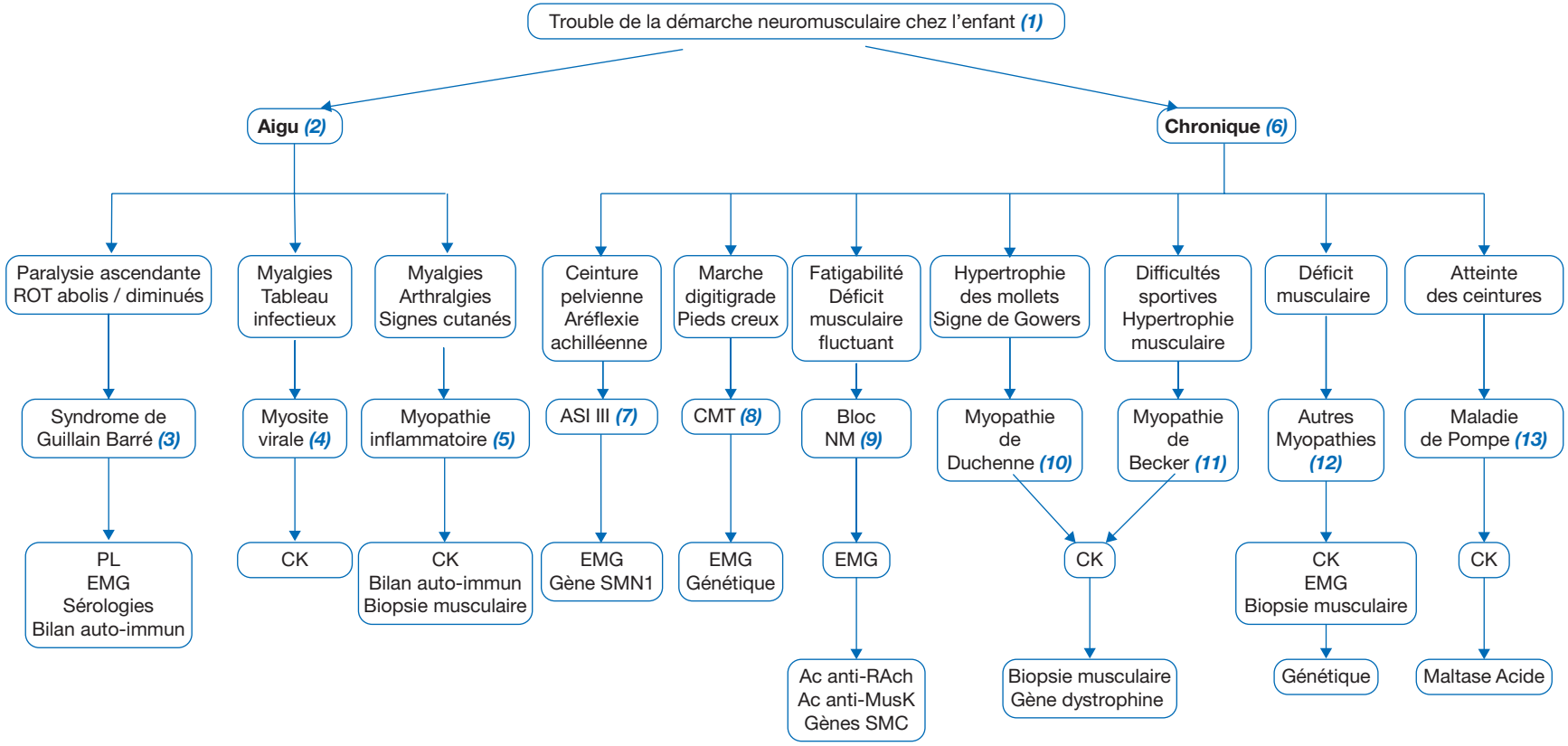

PL : ponction lombaire ; EMG : électromyogramme ; CK : créatine kinase
ASI : amyotrophie spinale Infantile ; CMT : Charcot-Marie-Tooth ; NM : neuro-musculaire ; SMC : syndrome myasthénique congénital

Auteur correspondant.
Adresse e-mail : caroline.espil@chu-bordeaux.fr (C. Espil-Taris).

Article validé par : SFNP (Société Française de Neurologie Pédiatrique).
Remerciements aux relecteurs : S. Auvin, K. Deiva, M. Vermelle (SFNP).

Introduction

Les troubles de la démarche d'origine neuromusculaire, donc périphérique, sont liés à une atteinte pouvant affecter le motoneurone de la corne antérieure de la moelle épinière (amyotrophie spinale infantile), le nerf périphérique (neuropathie périphérique, syndrome de Guillain-Barré), la jonction neuromusculaire (myasthénie auto-immune ou congénitale) ou le muscle (myopathie, myosite inflammatoire ou infectieuse ou métabolique).

Les troubles de la marche d'origine centrale seront évoqués devant des antécédents périnataux anoxo-ischémiques, une atteinte cognitive associée, une spasticité ou hypertonie pyramidale, des réflexes ostéo tendineux (ROT) vifs et/ou un signe de Babinski, un syndrome cérébelleux.

Conduite à tenir devant un trouble de la démarche neuromusculaire

(1) **Quand y penser ?**

Le trouble de la démarche neuromusculaire est **évoqué** devant les signes suivants : chutes fréquentes, fatigabilité ou intolérance musculaire à l'effort, marche dandinante ou digitigrade, présence de déformations orthopédiques progressives.

L'**interrogatoire** doit d'abord évaluer le mode d'installation aigu/subaigu ou lentement progressif des symptômes, un éventuel retard moteur global, l'âge de début des symptômes, les circonstances particulières éventuelles de survenue du trouble (effort, infectieux, post infectieux, variabilité dans la journée), l'existence de douleurs neuropathiques ou de crampes.

L'**examen clinique** apprécie la marche dynamique (dandinante par faiblesse des muscles de la ceinture pelvienne, steppage, digitigrade) et la course sur au moins 5 à 10 mètres (lente, marche rapide) ; recherche le territoire du déficit musculaire : ceinture proximale pelvienne par le signe de Gowers (lors du relever, l'enfant prend appui au sol puis sur ses genoux et « grimpe » le long des cuisses témoignant d'une atteinte de la ceinture pelvienne) ou le signe du tabouret (lever d'une chaise à l'aide des bras) ou ceinture scapulaire (lever des bras, port de charge lourde) ; recherche également une hypotonie de fond, la topographie d'une amyotrophie ou hypertrophie musculaire et d'éventuelles fasciculations linguales. La force musculaire doit être évaluée par un testing analytique manuel coté de 0 à 5, l'étude des ROT doit aussi être précisée (présents, diminués ou abolis) et des troubles sensitifs recherchés. L'examen neuro-orthopédique recherche une hyperlaxité ou des rétractions articulaires témoignant de déformations orthopédiques progressives (pieds creux, scoliose). Les atteintes faciales (faciès figé, hypomimie) ou oculomotrices (ophtalmoplégie, ptosis, inocclusion palpébrale) orientent vers des causes particulières.

Selon l'orientation clinique, les examens complémentaires à réaliser sont un dosage des enzymes musculaires (créatine kinase CK), une recherche d'anticorps, un électromyogramme (EMG) à la recherche d'un syndrome myogène, d'une atteinte de la jonction neuromusculaire ou du nerf périphérique. La biopsie musculaire et les examens génétiques seront réalisés en fonction de l'orientation clinique et paraclinique, en milieu spécialisé.

Les **maladies neuromusculaires** à évoquer sont détaillées ci-dessous.

(2) **Sur un mode d'installation aigu ou subaigu**

(3) **Syndrome de Guillain Barré.** Tétraparésie ascendante avec aréflexie ostéotendineuse, paresthésies dans 25 % des cas au diagnostic, ponction lombaire objectivant une dissociation albumino-cytologique entre J3 et J10 d'évolution, EMG précisant : l'atteinte démyélinisante / axonale. Indication à un traitement par immunoglobulines IV dans un service proche d'une réanimation pédiatrique.

(4) **Myosite bénigne virale.** Quel que soit l'âge, tableau infectieux viral dans les jours précédents, refus de marche, myalgies prédominant dans les mollets, élévation des CK (< 10 000 UI). Évolution spontanément résolutive en quelques jours, normalisation des CK à contrôler dans le mois suivant l'épisode. Maladie métabolique à évoquer si : épisodes récidivants ou également déclenchés par effort / anesthésie, dosage de CK > 10 000 UI.

(5) **Myopathie inflammatoire**. Tableau de myalgies diffuses, fatigabilité, déficit de la racine des membres (difficultés à marcher, monter les escaliers, marche dandinante, signe du tabouret ou de Gowers). Recherche d'une atteinte extra neurologique : atteinte cutanée, arthralgies, fièvre absente ou modérée. Élévation des CK, recherche d'autoanticorps spécifiques des myosites (Ac antinucléaires AAN) ou associés aux myosites (anti-Mi2, anti-SAE, anti-TIF1-gamma, anti-NXP2, anti-MDA5), biopsie musculaire.

(6) **Sur un mode d'installation chronique**

(7) **Amyotrophie Spinale Infantile de type III**. Acquisition normale de la marche mais d'allure pseudomyopathique (dandinante, hyperlordose) ou difficultés à l'effort (escaliers, course) ou difficultés sportives de la deuxième décennie. Atteinte de la ceinture pelvienne avec amyotrophie et déficit ; aréflexie achilléenne, ROT rotuliens pouvant être conservés. Élévation des CK (< 5 fois la normale) possible mais EMG confirmant une atteinte de la corne antérieure. Diagnostic rapidement confirmé par une étude du gène SMN1.

(8) **Maladie de Charcot-Marie-Tooth** (CMT). Début dans la première décennie. Dandinement, instabilité à la marche, chutes fréquentes, marche digitigrade ou steppage. Pieds creux tombants et aréflexie ostéotendineuse. EMG indispensable au diagnostic pour affirmer l'origine périphérique, en préciser l'atteinte (motrice pure, sensitivo-motrice, type axonale ou démyélinisante) et permettre une analyse en biologie moléculaire ciblée.

(9) **Bloc neuromusculaire**.

Myasthénie auto-immune. Déficit de la force musculaire variable dans la journée avec atteinte des ceintures pelvienne / scapulaire et fatigabilité. Rechercher une atteinte oculomotrice associée : ptosis, diplopie, ophtalmoplégie ; une atteinte bulbaire : voix nasonnée, troubles de la déglutition. Diagnostic par test aux anticholinestérasiques en milieu hospitalier, EMG et recherche d'Anticorps anti récepteur à l'acétylcholine (anti-RAch) et *Muscle Specific Kinase* (anti-MuSK). Évolution possible par poussée avec risque de décompensation respiratoire (déclenchement : infections, traumatismes, médicaments). Traitement de fond par anticholinestérasiques.

Syndrome myasthénique congénital (SMC). Maladie génétique ayant les mêmes symptômes que la myasthénie auto-immune, progressive dans les premières années de vie. Atteinte respiratoire fréquente. Diagnostic sur EMG et études génétiques orientant le traitement de fond, anticorps de la myasthénie auto-immune négatifs.

(10) **Myopathie de Duchenne.** Dystrophie musculaire la plus fréquente chez l'enfant. Affecte le garçon, signes avant l'âge de 5 ans : marche acquise souvent dans les normes, chutes fréquentes, difficultés à courir et monter les escaliers, hypertrophie des mollets et signe de Gowers. Atteinte intellectuelle précoce possible (20 %). CK > 50 voire 200 fois la normale. Diagnostic sur biopsie musculaire et étude du gène de la dystrophine.

(11) **Myopathie de Becker.** Affecte le garçon, début à l'adolescence, déficit moteur proximal modéré (difficultés sportives, course lente), marche digitigrade parfois, contrastant avec une pseudo-hypertrophie des masses musculaires. CK très élevées. Diagnostic sur biopsie musculaire et étude du gène de la dystrophine.

(12) **Autres myopathies** : myopathies congénitales, dystrophies musculaires congénitales et myopathies des ceintures (LGMD). Orientation par le taux de CK, la biopsie musculaire et les analyses génétiques ciblées.

(13) **Maladie de Pompe**. Forme juvénile : retard moteur puis atteinte des ceintures proximales et axiale (scoliose). CK élevées. Diagnostic par dosage de la maltase acide au niveau des

© 2020 Elsevier Masson SAS. Tous droits réservés.

lymphocytes, muscle ou fibroblaste. Traitement par enzymothérapie.

Conclusion

L'orientation neuromusculaire d'un trouble de la démarche nécessite un interrogatoire et une analyse séméiologique précis afin de ne pas méconnaitre une cause aiguë ou chronique traitable et d'argumenter les examens complémentaires pertinents pour aboutir à un diagnostic.

Remerciements

Cet article fait partie du numéro supplément « Pas à Pas 2020 » réalisé avec le soutien institutionnel des sociétés Gallia, Procter & Gamble et Sanofi Pasteur.

Liens d'intérêts

Advicenne, Avexis EU Limited, Biogen, Eisiai, Genzyme, GSK, HAC pharma, LivaNova, Novartis, Nutricia, PTC Therapeutics, Santhera, Shire, UCB pharma.

Mots-clés Muscle ; Marche ; Enfant

Keywords Neuromuscular; Gait; Children

Bibliographie

Chabrol B, Dulac O, Mancini J, Ponsot G (2010). Neurologie Pédiatrique : Maladies Neuromusculaires (3e édition). Paris : Médecine-Sciences Flammarion Éditions Lavoisier.

Estrade S, Guiomard C, Fabry V, Baudou E, Cances C, Chaix Y, Cintas P, Meyer P, Cheuret E. Prognostic factors for the sequelae and severity of Guillain-Barré syndrome in children. Muscle Nerve. 2019 Dec; 60(6):716-723.