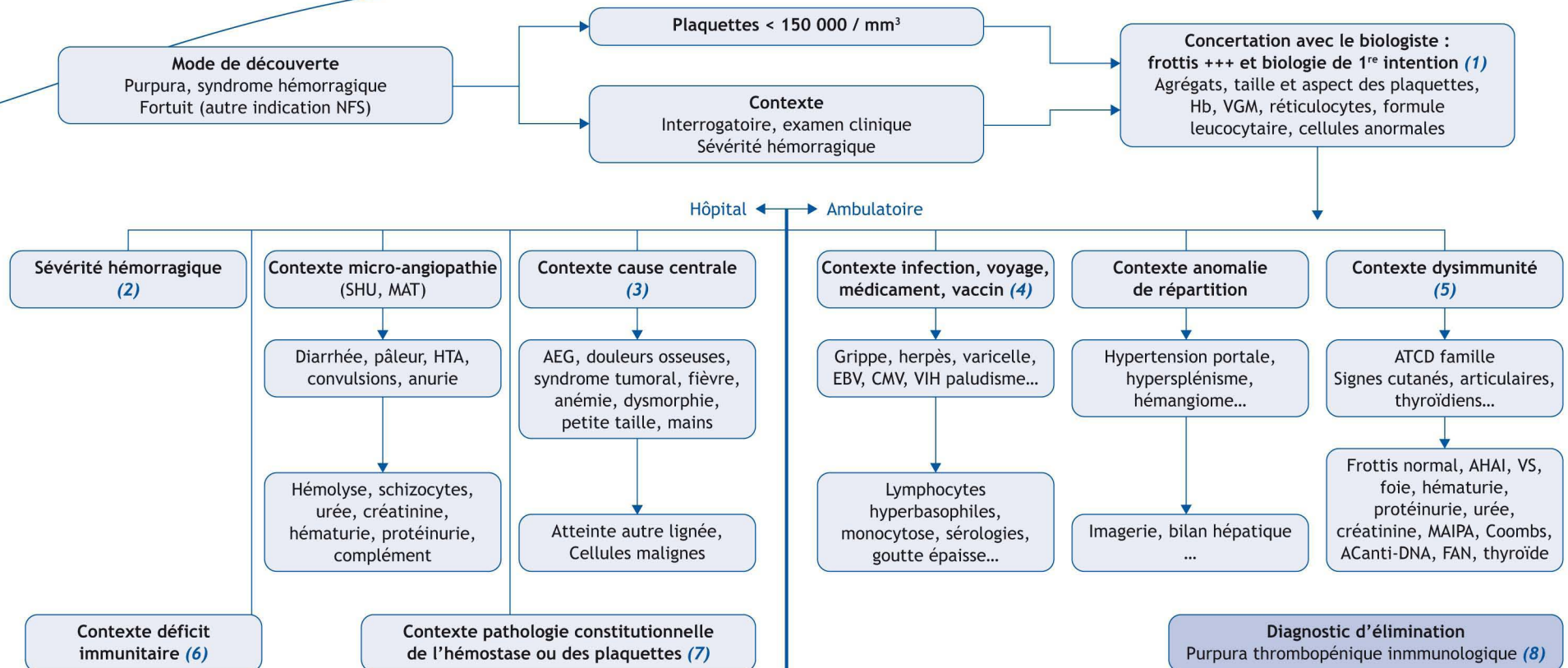


N. Aladjidi

Unité d'hématologie pédiatrique, centre de référence national des cytopénies auto-immunes de l'enfant (CEREVANCE), société d'hématologie et d'immunologie pédiatrique (SHIP), hôpital des enfants, hôpital Pellegrin, place Amélie-Raba-Léon, 33000 Bordeaux, France



■ Références

Chastagner P. Purpuras thrombopéniques périphériques et centraux, constitutionnels et acquis. In: Schaison G. Hématologie de l'Enfant. Paris: Flammarion Médecine-Sciences; 1995:244-61.

Leverger G. Diagnostic d'une thrombopénie génétique. Arch Pediatr 2010;17:1185-91.

Picard C. Quand rechercher un déficit immunitaire héréditaire chez l'enfant. Arch Pediatr 2013;20:412-7.

■ Abréviations

AEG : altération de l'état général

AHAI : anémie hémolytique auto-immune

FAN : facteurs anti-nucléaires

MAIPA : recherche d'anticorps anti-plaquettes

MAT : micro-angiopathie thrombotique

SHU : syndrome hémolytique et urémique

■ Arbre diagnostique - Commentaires

Avant de s'engager dans la recherche d'une étiologie, il est parfois utile, chez le jeune enfant, de vérifier sur un deuxième prélèvement l'absence d'agrégats plaquettaires.

(1) L'interrogatoire, l'examen clinique simple et la concertation avec le biologiste permettent le plus souvent d'orienter l'enquête étiologique : cette thrombopénie est-elle centrale ou périphérique ? Acquise ou constitutionnelle ? En rapport avec une maladie fréquente ou une maladie rare ? (Tableau 1). La concertation téléphonique avec le biologiste permet d'échanger sur le degré d'urgence à réaliser des examens spécialisés : l'aspect qualitatif détaillé du frottis est un élément très fort d'orientation étiologique. Les examens simples de première intention visent à identifier les causes graves ou fréquentes : hémostase complète (CIVD, maladie de Willebrand), ionogramme, fonction rénale, bilan hépatique, LDH, syndrome de lyse, sérologies. Une hospitalisation en urgence dans l'hôpital le plus proche se justifie parfois.

(2) L'extension et la gravité du syndrome hémorragique sont à évaluer rapidement pour décider du circuit du patient : purpura, ecchymoses, bulles hémorragiques buccales, gingivorragies, épistaxis, hématurie micro ou macroscopique, hémorragie digestive ou gynécologique ou cérébrale (imagerie), retentissement sur l'hémodynamique ou anémie. L'intérêt du fond d'œil pour dépister les hémorragies rétinienues n'est pas démontré. Les antécédents hémorragiques (interventions mineures, NFS antérieures, traumatismes...) et l'évolutivité du syndrome hémorragique sont également à noter. La transfusion de plaquettes est indiquée, selon le contexte, en cas de signes cliniques hémorragiques sévères. Elle n'est le plus souvent pas utile si un mécanisme périphérique auto-immun est suspecté, même si la thrombopénie est profonde.

(3) Dans chaque région, les liens ville-CHG-CHU permettent d'avoir rapidement l'avis d'un hématologue pédiatre, si le contexte évoque une cause centrale, ou une pathologie hématologique constitutionnelle. La réalisation d'un myélogramme à la recherche d'une hémopathie est indiquée en cas d'altération récente de l'état général, de douleurs osseuses, de syndrome tumoral, d'une neutropénie inférieure à 1,5 g/L, d'une anémie même si elle est modérée ou microcytaire, d'une macrocytose, d'une anomalie du frottis. La recherche d'une maladie de Fanconi est indiquée en cas d'association à une petite taille, une dysmorphie ou à des anomalies de l'axe radial.

Tableau I

Principales causes de thrombopénie de l'enfant.

Thrombopénies centrales

Acquises (rares)

Envahissement médullaire (hémopathies, neuroblastome, sarcome)

Aplasie médullaire

Myélodysplasies

Constitutionnelles (très rares)

Maladie de Fanconi

Dyskératose congénitale

Amégacaryocytose

Thrombopénies périphériques

Destruction (fréquente)

Virus (varicelle, grippe, CMV, EBV, VIH, ROR...)

Allo-immune (nouveau-né)

Auto-immune (PTI, syndrome d'Evans, lupus...)

Immuno-allergiques

Pathologie de l'hémostase (fréquente)

Maladie de Willebrand

Consommation (parfois)

Paludisme, dengue

Micro-angiopathie thrombotique (SHU, MAT)

CIVD

Répartition (rare)

Hypersplénisme

Hémangiome

Transfusion massive

Thrombopénies/thrombopathies constitutionnelles (rares)

Syndromiques (MYH9, syndrome de Wiskott-Aldrich et thrombopénies liées à l'X...)

Non syndromiques

(4) La cause la plus fréquente de thrombopénie de l'enfant est l'infection, le plus souvent virale : contexte clinique, syndrome hémorragique modéré, taux de plaquettes entre 20 000 et 80 000, absence d'argument en faveur des causes centrales ou constitutionnelles, séroconversion. La surveillance en ambu-

latoire montre une amélioration spontanée en 8-15 jours. Le recours à une consultation d'hématologie se justifie en cas de persistance ou d'aggravation, sans diagnostic de certitude.

(5) Les causes périphériques dysimmunitaires sont suggérées par une histoire familiale ou clinique. Elles peuvent être confirmées par des examens para-cliniques simples, réalisés en ambulatoire, après concertation éventuelle avec un pédiatre hospitalier.

(6) Un déficit immunitaire primitif doit être évoqué chez un garçon qui présente de l'eczéma, des infections à répétition, et une thrombopénie profonde à micro-plaquettes (syndrome de Wiskott-Aldrich et thrombopénie liée à l'X) ; ou en cas de mécanisme auto-immun (splénomégalie et hypergammaglobulinémie du syndrome lymphoprolifératif avec auto-immunité (ALPS), infections à répétition et hypogammaglobulinémie). Les examens spécialisés sont réalisés dans les laboratoires d'immunologie de CHU, en étroite concertation avec le centre de référence.

(7) La maladie de Willebrand est une cause fréquente de thrombopénie modérée. Les thrombopénies/thrombopathies constitutionnelles familiales sont des maladies rares souvent méconnues, parfois familiales ou syndromiques. Il existe dans chaque région une consultation spécialisée.

(8) Le diagnostic de PTI est un diagnostic d'élimination de toutes les causes de thrombopénie centrale ou périphérique. Si le syndrome hémorragique et la thrombopénie sont parfaitement isolés, après validation par un senior en hématologie, la réalisation d'un myélogramme n'est pas strictement indispensable à titre systématique. Le plus souvent, l'abstention thérapeutique est justifiée. Dans les cas les plus sévères, le traitement en urgence repose sur les immunoglobulines polyvalentes ou une courte corticothérapie. Dès le premier contact, l'accent doit être mis sur le circuit de recours aux spécialistes, et la vie quotidienne à préserver malgré le risque hémorragique.

■ Liens d'intérêts

L'auteur a déclaré n'avoir aucun conflit d'intérêts.

*Auteur correspondant :

Adresse e-mail : nathalie.aladjidi@chu-bordeaux.fr (N. Haladjidi)