Mouvements oculaires anormaux chez le nourrisson

Abnormal eye movements in an infant

M. Milh[1], E. Bui Quoc[2]

[1]*Neurologie pédiatrique, Hôpital de la Timone, APHM, Marseille, France*
[2]*Ophtalmologie, Hôpital Robert Debré, APHP, Paris, France*

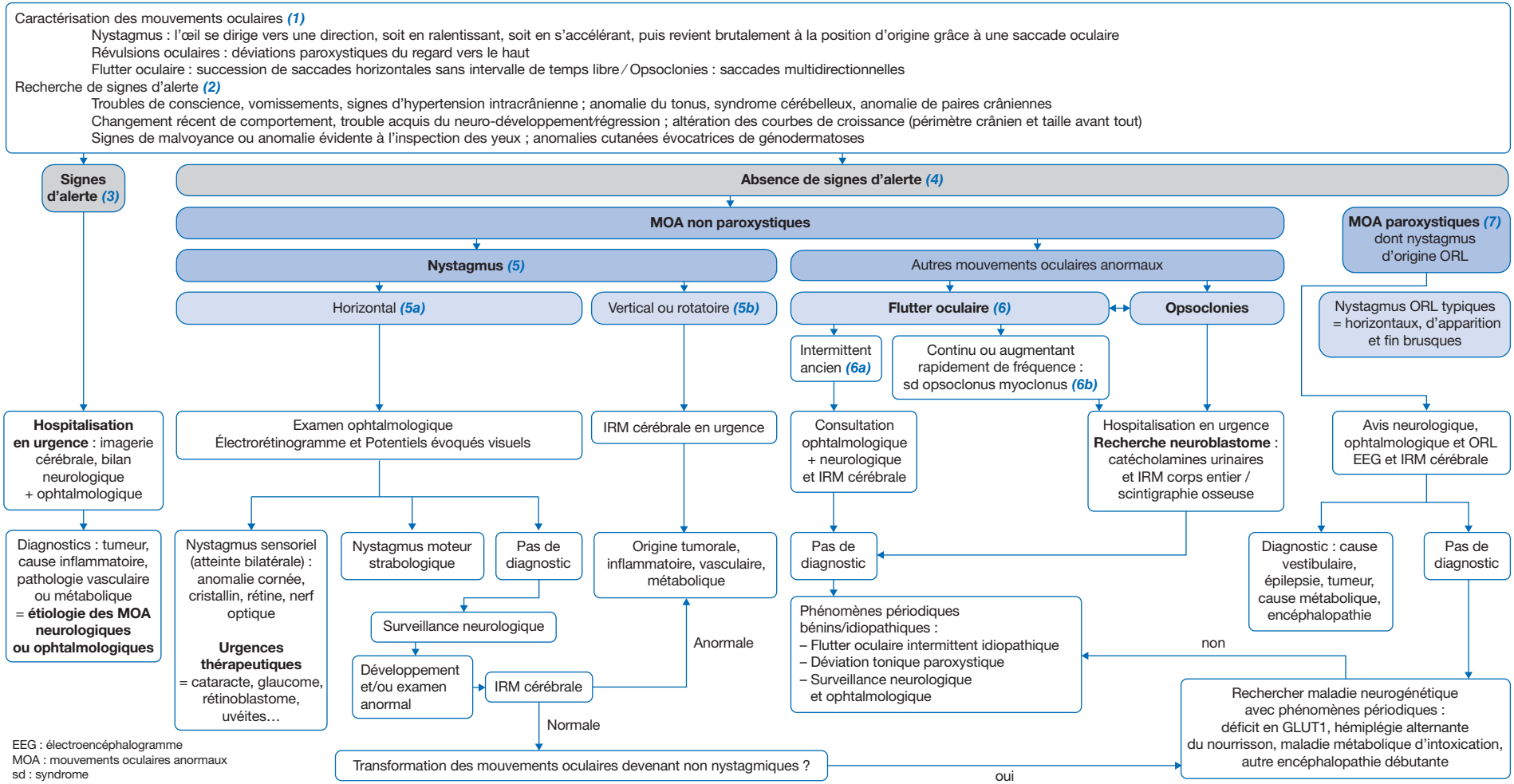

EEG : électroencéphalogramme
MOA : mouvements oculaires anormaux
sd : syndrome

Auteur correspondant.
Adresse e-mail : emmanuel.bui-quoc@aphp.fr (E. Bui Quoc).

Article validé par : Association Française d'ORL Pédiatrique (AFOP), Association Francophone de Strabologie et d'Ophtalmologie Pédiatrique (AFSOP), Société Française de Neurologie Pédiatrique (SFNP).

Remerciements aux relecteurs : P. Fayoux, A. Maudoux (AFOP), F. Audren (AFSOP), S. Auvin (SFNP).

Introduction

Les mouvements oculaires anormaux (MOA) chez le nourrisson sont le plus souvent en rapport avec une atteinte de l'œil, des voies visuelles ou des systèmes oculomoteurs et ainsi reliés à des causes ophtalmologiques ou neurologiques. Ils sont plus rarement d'origine ORL et exceptionnellement d'origine paranéoplasique.

Ils sont le plus souvent évidents et ainsi découverts par les parents en raison d'un comportement de malvoyance (absence de contact visuel), beaucoup plus rarement lors d'un examen systématique.

Les MOA paroxystiques sont plus difficiles à caractériser car ils ne sont habituellement pas constatés par le médecin. Ils correspondent à des MOA de début et fin brusques, sans aucun autre signe neurologique ou oculomoteur entre les épisodes. Ces MOA peuvent être très brefs comme les quelques saccades avec pause intercalaire entre les mouvements de sens contraire, appelées « ondes carrées ». Le diagnostic de nystagmus paroxystique est parfois posé à tort : les saccades des flutters sont plus nombreuses, en salves ou permanentes, et les diagnostics différentiels doivent donc être connus.

Conduite à tenir en cas de mouvements oculaires anormaux chez le nourrisson

(1) **L'analyse de la sémiologie des troubles** est essentielle pour préciser la cause :

- **caractériser le mouvement oculaire anormal**, cliniquement ou par enregistrement vidéo oculographique (non fait en pratique courante ophtalmologique, même spécialisée) :
  - nystagmus : l'œil se dirige involontairement vers une direction, soit en ralentissant, soit en s'accélérant, puis revient brutalement à la position d'origine grâce à une saccade oculaire,
  - révulsions oculaires : déviations paroxystiques du regard vers le haut,
  - flutter oculaire : succession de saccades horizontales sans intervalle libre (c'est-à-dire sans période d'arrêt de ces mouvements anormaux),
  - opsomyoclonie (synonyme = opsoclonie) : mouvements de type *flutter* avec saccades involontaires, anarchiques, multidirectionnelles, sans intervalle libre, non inhibés par la fixation ni par la poursuite ;
- en préciser :
  - l'âge de début,
  - **le mode de survenue et les modalités évolutives : continu ou paroxystique**,
  - le caractère mono ou binoculaire,
  - les éventuels facteurs déclenchants ou aggravants : changements de position, oculomotricité volontaire, changements de luminosité…

(2) Il faut **rechercher des signes d'alerte pouvant témoigner d'une étiologie urgente** :

- troubles de conscience, vomissements, signes d'HIC (hypertension intracrânienne) ;
- anomalie du tonus, syndrome cérébelleux, anomalie de paires crâniennes ;
- changement récent de comportement, trouble acquis du neurodéveloppement/régression ;
- signes de malvoyance ou anomalie évidente à l'inspection des yeux ;
- anomalies cutanées évocatrices de génodermatoses ;
- altération des courbes de croissance (périmètre crânien et taille avant tout).

(3) **En présence de signes d'alerte**, la prise en charge est urgente et se déroule en hospitalisation. Elle consiste en une imagerie cérébrale ainsi qu'une évaluation neurologique et ophtalmologique en urgence. Le bilan ultérieur dépend ensuite du résultat de ces examens.

Les **causes neurologiques** urgentes sont tumorales, vasculaires, inflammatoires, toxiques, métaboliques. Elles sont exceptionnellement responsables de MOA isolés. Il peut s'agir d'un glioblastome du tronc, d'une pathologie démyélinisante, d'une encéphalite…

Les **causes ophtalmologiques** urgentes sont les cataractes, les glaucomes, les tumeurs comme le rétinoblastome. Lorsqu'une de ces causes de malvoyance est bilatérale, elle entraîne un nystagmus. Il n'y a pas de nystagmus en cas d'atteinte unilatérale (car pas de malvoyance si l'autre œil est sain) ; sauf le rare cas de « syndrome du monophtalme » avec nystagmus en abduction de l'œil sain et position de torticolis tête tournée du côté de l'œil sain. Ces nystagmus ophtalmologiques sont sensoriels, avec une pathologie entraînant une malvoyance ; ce n'est pas le cas des nystagmus ophtalmologiques moteurs (strabologiques), plus rares.

(4) **En présence de MOA isolés, sans signe d'alerte**, le bilan dépend des hypothèses et des caractéristiques du MOA.

On distingue les MOA non paroxystiques (ou continus), les MOA paroxystiques, les MOA nystagmiques ou non nystagmiques.

(5) **Le cas le plus fréquent est celui de nystagmus « vrai ».** L'œil se dirige dans une direction, soit en ralentissant soit en accélérant, puis revient brutalement à sa position d'origine grâce à une saccade oculaire.

Sémiologiquement, on distingue ainsi les nystagmus horizontaux d'apparition précoce évoluant sur un mode continu, d'étiologie avant tout ophtalmologique ou neurologique, les nystagmus horizontaux paroxystiques d'apparition aiguë et de durée plus ou moins brève, en lien avec une atteinte ORL (voir 7).

(5a) **Un nystagmus isolé horizontal, pendulaire en position primaire** (dans le regard droit devant, symétrique vers la droite et vers la gauche), **à ressort dans le regard latéral** (dans le regard vers la droite ou vers la gauche, le mouvement est asymétrique avec une phase rapide et une phase lente), **débutant dans les premiers mois de vie (« *infantile nystagmus syndrome* »)**, est un nystagmus de début précoce qui nécessite un avis ophtalmologique rapide dans un délai d'une semaine, afin de rechercher une cause ophtalmologique. Un bilan électrophysiologique (électrorétinogramme et potentiels évoqués visuels) est nécessaire en l'absence d'anomalie anatomique évidente pour caractériser une atteinte rétinienne (rétinopathie pigmentaire débutante, achromatopsie, monochromatisme, dystrophie ou dysfonction maculaire) ou du nerf optique (atrophie optique, hypoplasie optique).

Il s'agit la plupart du temps d'un **nystagmus ophtalmologique sensoriel si l'atteinte est bilatérale, congénitale ou acquise** (cataracte, opacité cornéenne, glaucome, hypoplasie papillaire, amaurose congénitale de Leber, albinisme, rétinite pigmentaire, rétinoblastome, uvéites…) **ou d'un nystagmus ophtalmologique moteur/strabologique** (nystagmus manifestes latents associés au strabisme précoce, syndrome du monophtalme, syndrome de Kestenbaum-Anderson…).

Les nystagmus moteurs (synonyme = nystagmus strabologiques) sont une manifestation de pathologies du système moteur, des voies supranucléaires du tronc cérébral, sans pathologie métabolique/neurologique sous-jacente ; il n'y a pas d'anomalie sensorielle visuelle. Un nystagmus horizontal à ressort changeant de sens en fonction de l'œil fixateur est un nystagmus moteur (= strabologique), nécessitant une prise en charge spécifique parfois chirurgicale, essentiellement réfractive, et de la possible amblyopie associée.

Le diagnostic d'un nystagmus « ophtalmologique » requiert un examen anatomique de l'œil avec dilatation pupillaire (fond d'œil) ; si cet examen ne met pas en évidence d'anomalie, le bilan électrophysiologique (électrorétinogramme et potentiels évoqués visuels) peut objectiver un dysfonctionnement de l'électrogenèse rétinienne et/ou de la conduction le long des voies visuelles en cas de nystagmus sensoriel. La prise en charge est celle de la malvoyance possible (acuité visuelle < 3/10), voire de la « cécité légale » (acuité visuelle < 1/20), avec accompagnement en particulier dans la scolarité, selon bien sûr le niveau de vision et le caractère évolutif ou non de la maladie, avec certaines pathologies stables, et d'autres dans lesquelles la fonction visuelle peut se détériorer. La correction optique si elle est nécessaire est dans tous les cas prescrite après cycloplégie ; la protection en verres teintés peut être nécessaire dans certaines pathologies rétiniennes. Le traitement par thérapie

2588-932X / © 2022 Société Française de Pédiatrie (SFP). Publié par Elsevier Masson SAS. Tous droits réservés.

génique de certaines maladies rétiniennes (rétinopathie RPE65 par exemple) peut être envisageable ; cela représente une toute petite proportion des patients avec nystagmus congénital sensoriel. Dans certains nystagmus moteurs, la chirurgie motrice peut être rarement discutée, pour tenter d'améliorer un peu la qualité visuelle en diminuant un torticolis spontané possible, car certaines positions du regard permettent parfois une atténuation du nystagmus et donc une amélioration relative de la vision.

En l'absence de diagnostic ophtalmologique, un suivi pédiatrique rapproché est indispensable car certaines encéphalopathies peuvent débuter par un nystagmus isolé, qui évolue secondairement, devenant un mouvement oculaire anormal non nystagmique, anarchique. En cas d'anomalie du développement psychomoteur et/ou de l'examen neurologique, une IRM cérébrale est indiquée ainsi qu'un avis neuropédiatrique.

(5b) **Un nystagmus vertical ou avec composante rotatoire associée** (les muscles droits verticaux et obliques entraînent des mouvements d'élévation/abaissement mais aussi de torsion selon un axe antéro-postérieur) doit faire rechercher une lésion des voies de l'oculomotricité au niveau de la fosse postérieure : origine tumorale, inflammatoire, vasculaire, métabolique. Une **IRM cérébrale** est indiquée en urgence.

Un **nystagmus pendulaire rapide, peu ample, horizontal ou multidirectionnel, volontiers asymétrique et intermittent apparaissant après 3 mois**, doit faire évoquer un spasmus nutans (nystagmus pendulaire asymétrique, hochement de la tête et torticolis), pouvant être lié à une affection neurologique (gliome des voies optiques, neuropathie optique), ou plus rarement à une atteinte rétinienne ; le spasmus nutans idiopathique est un diagnostic d'élimination.

(6) Le **flutter oculaire** est une succession de saccades horizontales sans intervalle de temps libre.

(6a) Si ce flutter est **intermittent et/ou ancien**, **il est alors habituellement idiopathique (bénin)**. Une consultation ophtalmologique et neurologique dans un délai de 1 mois s'assurera de la normalité et du caractère idiopathique, avec dans tous les cas une imagerie cérébrale.

(6b) Si ce flutter est **continu ou augmente rapidement de fréquence** avec des mouvements de type opsocloniques, il faut évoquer un **syndrome opsoclonus myoclonus** débutant. L'opsoclonus myoclonus (OM) se définit par l'association d'opsoclonies (mouvements anormaux des yeux de type flutter, binoculaires conjugués en saccades, involontaires, anarchiques, multidirectionnels, sans intervalle libre intersaccadique, non inhibés par la fixation ni par la poursuite) et de myoclonies (contractions rapides et brutales d'un muscle ou d'un groupe musculaire). Il peut exister une ataxie et des comportements anormaux (irritabilité) associés.

Le **neuroblastome** est la première cause à éliminer, par bilan biologique (catécholamines urinaires) et imagerie (scintigraphie osseuse, IRM). Le syndrome opsoclonus myoclonus peut être rarement d'origine virale, avec dans tous les cas un pronostic cognitif variable et des séquelles possibles.

(7) **Devant des MOA paroxystiques, d'autres causes plus rares doivent être recherchées.**

Un avis clinique spécialisé est demandé en fonction du contexte.

On peut évoquer des **crises d'épilepsie**, surtout si les MOA sont accompagnés de phénomènes moteurs pouvant être discrets. Les phénomènes sont stéréotypés, la plupart du temps sous forme de **révulsions oculaires ou d'oculoclonies** (déviations conjuguées paroxystiques de la tête et des yeux), qui sont parfois prises pour un nystagmus. L'examen clé est l'**EEG**. Une **IRM** cérébrale est également requise à la recherche d'une pathologie tumorale.

Plus rarement, ces MOA peuvent être en rapport avec une **maladie neurogénétique avec phénomènes périodiques** : déficit en GLUT1, hémiplégie alternante du nourrisson, certaines maladies métaboliques d'intoxication… Dans le déficit en GLUT1, les MOA sont facilités par le jeûne court ; ils s'associent souvent à une modification du tonus, puis à une cassure du PC et à des signes neurologiques permanents témoignant du stress énergétique cérébral. L'hémiplégie alternante du nourrisson peut débuter par un nystagmus ou d'autres mouvements oculaires paroxystiques, qui sont très spécifiques s'ils sont monoculaires.

Des **phénomènes périodiques bénins** sont un diagnostic d'élimination. Les *tonic upgaze* (déviation tonique paroxystique) sont des épisodes de quelques secondes de déviations toniques du regard vers le haut, associés à une flexion du cou. Ils seraient dus à une hyperexcitabilité des voies oculomotrices. L'examen est normal entre les épisodes.

Les **MOA d'origine ORL** sont exceptionnels chez le nourrisson : labyrinthite infectieuse, fistules périlymphatiques congénitales ou acquises (exemple : post-traumatique), névrite vestibulaire. On observera dans ces cas un syndrome vestibulaire périphérique associé à un nystagmus horizontal ou horizonto-rotatoire. Le vertige paroxystique bénin s'observe plutôt chez le jeune enfant ; la maladie de Ménière est un diagnostic du grand enfant ou de l'adolescent. Les troubles vertigineux éventuellement associés peuvent être difficiles à caractériser chez l'enfant, et leur absence ne permet pas d'exclure une cause ORL.

Conclusion

Les mouvements oculaires anormaux sont : 1/ des nystagmus vrais = l'œil se dirige lentement vers une direction, soit en ralentissant, soit en accélérant, puis revient brutalement à sa position d'origine grâce à une saccade oculaire ; 2/ des mouvements non nystagmiques : a) flutters-opsoclonies = saccades anormales, horizontales et/ou verticales, b) des mouvements anarchiques non caractérisés ou de révulsions oculaires.

Les signes d'alerte cliniques sont une anomalie évidente à l'inspection des yeux, un comportement de malvoyance, des signes d'HIC, un syndrome cérébelleux, une atteinte des paires crâniennes, des anomalies du tonus, des anomalies cutanées, des anomalies des courbes de croissance, un changement récent de comportement, des troubles acquis du neuro-développement, un trouble de la conscience.

Les examens neurologique, ophtalmologique et ORL orientent vers un diagnostic spécifique, parfois idiopathique (souvent d'élimination).

Liens d'intérêts

M. Milh déclare ne pas avoir de liens d'intérêts.

E. Bui Quoc déclare des liens d'intérêts pour des interventions ponctuelles (activités de conseil) pour Novartis.

Cet article fait partie du supplément *Pas à Pas 2022* réalisé avec le soutien institutionnel de Procter & Gamble et Sanofi.

Mots-clés Flutter oculaire ; Mouvement oculaire anormal ; Œil ; Nystagmus ; Opsoclonie

Keywords Ocular flutter; Abnormal ocular movement; Eye; Nystagmus; Opsoclony

Bibliographie

Cassidy L, Taylor D, Harris C. Abnormal supranuclear eye movements in the child: a practical guide to examination and interpretation. Surv Ophthalmol 2000;44:479-506. DOI: 10.1016/s0039-6257(00)00114-4.

Gravier N. Le bilan étiologique d'un nystagmus chez l'enfant. J Fr Ophtalmol 2018;41(9):868-78. DOI: 10.1016/j.jfo.2018.04.003.

Kincade M. Don't miss this! Red flags in the pediatric eye examination: Acquired Nystagmus. J Binocul Vis Ocul Motil. 2019;69:98-101. DOI: 10.1080/2576117X.2019.1622969.

Papageorgiou E, McLean RJ, Gottlob I. Nystagmus in childhood. Pediatr Neonatol 2014;55:341-51. DOI: 10.1016/j.pedneo.2014.02.007.