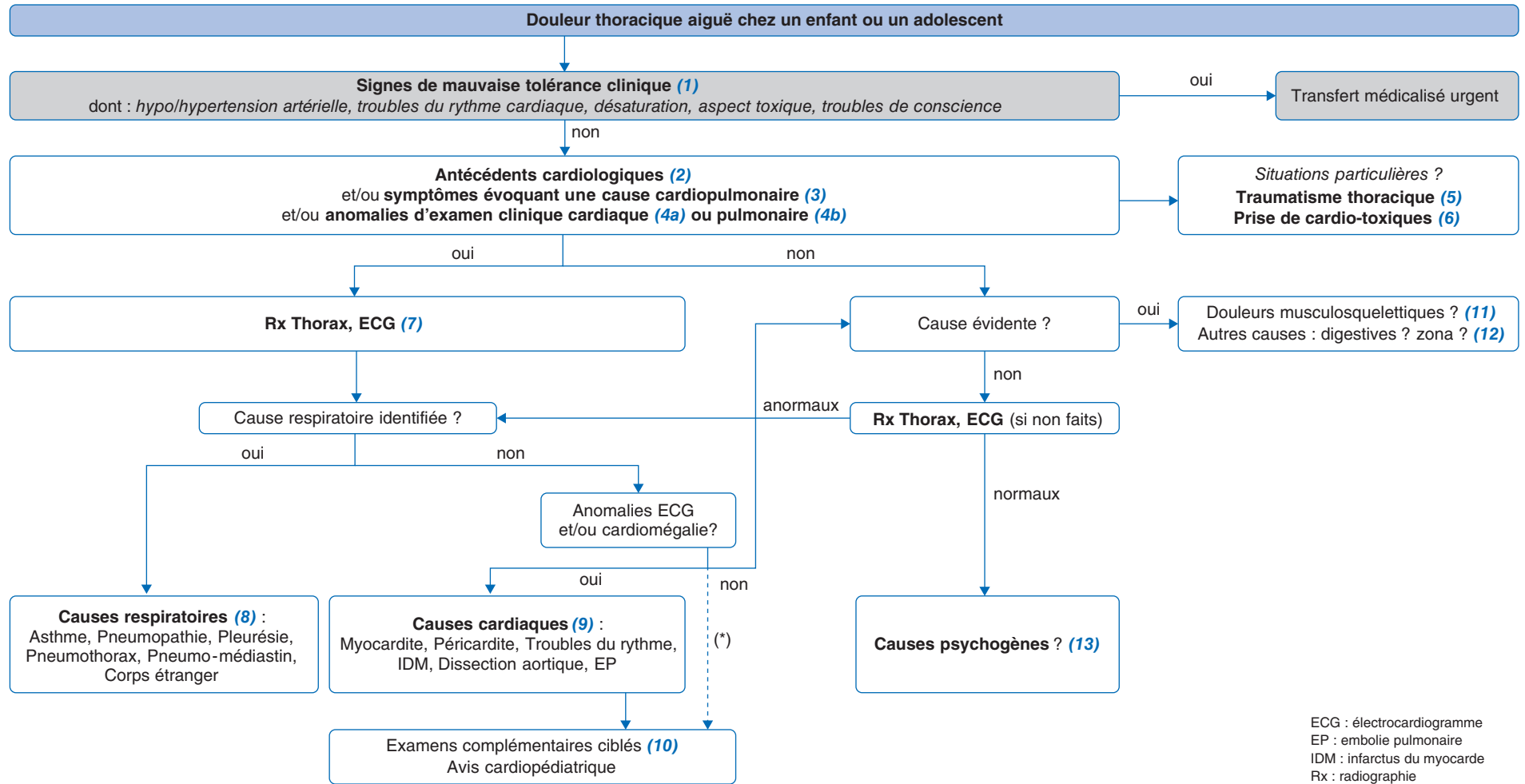


H. Petat<sup>1</sup>, M. Seguin<sup>2</sup>

<sup>1</sup>Service de pédiatrie médicale, CHU Charles-Nicolle, Rouen, France  
 Inserm, UMR 1311-DYNAMICURE-Institut de biologie clinique, CHU, Rouen, France  
<sup>2</sup>Service de pédiatrie et urgences pédiatriques – CH Rochefort, Rochefort, France

Acute chest pain in children and adolescents



Auteur correspondant.

Adresse e-mail : hortense.petat@chu-rouen.fr (H. Petat).

Article validé par : Filiale de Cardiologie Pédiatrique et Congénitale (FCPC), Groupe Francophone de Réanimation & Urgence Pédiatrique (GFRUP), Société Pédiatrique de Pneumologie et d'Allergologie (SP2A).

Remerciements aux relecteurs : P. Amedro (FCPC), C. Morice, A. Tran (GFRUP), V. Houdouin (SP2A).

## ■ Introduction

Les douleurs thoraciques aiguës sont un motif relativement fréquent de consultation aux urgences. Il s'agit d'un symptôme qui peut être anxiogène pour les enfants, leur famille et les soignants car une cause cardiaque est souvent redoutée. Pourtant, à la différence de ce qui est retrouvé chez l'adulte, les douleurs thoraciques sont très rarement d'origine cardiovasculaire chez l'enfant (environ 1 %). Elles correspondent très souvent à des causes bénignes. Il existe de nombreuses causes de douleurs thoraciques chez les enfants mais une étiologie précise n'est retrouvée que dans 20 à 50 % des cas.

## ■ Conduite diagnostique devant une douleur thoracique de l'enfant.

### Recherche de signes de mauvaise tolérance

(1) Les signes devant recommander un transfert médicalisé en urgence sont les signes de mauvaise tolérance clinique : aspect toxique de l'enfant, insuffisance respiratoire (brady/polypnée, travail respiratoire anormal, volume courant anormal, désaturation), insuffisance circulatoire (brady/tachycardie, TRC allongé, hypo/hypertension artérielle, signes de précharge, pouls filants, troubles de conscience, anurie).

### Évaluation clinique générale

(2) À l'interrogatoire, il faut identifier des **antécédents pouvant orienter vers une potentielle cause cardiologique**.

Parmi les antécédents personnels : antécédents cardiaques (chirurgie cardiaque, cardiopathie connue, troubles du rythme cardiaque, QT long congénital, péricardite, syndrome de Kawasaki, syndrome inflammatoire multisystémique pédiatrique PIMS), antécédents à risque cardiaque (drépanocytose, vasculature, coagulopathie, néoplasie, myopathie, hypercholestérolémie familiale documentée, syndrome de Marfan).

Parmi les antécédents cardiologiques familiaux : mort subite ou mort précoce (avant l'âge de 65 ans) de cause inconnue, arythmie, cardiomyopathie, dissection aortique ou QT long congénital.

(3) Certains **signes évocateurs d'une cause cardiopulmonaire** doivent alerter : douleur thoracique à l'effort, douleur constrictive ou en coup de poignard ou irradiante, toux, palpitations, cyanose, syncope. Il faut également toujours rechercher des signes généraux associés, tels que la fièvre, une altération de l'état général, ou un aspect toxique de l'enfant.

(4) **4a. À l'examen clinique cardiovasculaire**, on recherche des troubles du rythme tels qu'une tachycardie (avec fréquence cardiaque rapportée à la norme pour l'âge de l'enfant) ou une

arythmie. Attention, la cause la plus fréquente d'arythmie chez l'enfant est l'arythmie respiratoire, physiologique, se traduisant par un rythme sinusal irrégulier accéléré en début d'inspiration, et ralenti en début d'expiration. L'auscultation cardiaque recherche des bruits anormaux : un souffle cardiaque d'allure organique, un click systolique, un frottement péricardique, un galop, un assourdissement des bruits du cœur ou une majoration de B2 au foyer pulmonaire. La palpation recherche une diminution ou l'absence des pouls fémoraux. Enfin, on recherche des signes de surcharge cardiaque tels qu'une hépatomégalie, une hépatalgie, des crépitants des champs pulmonaires, des œdèmes des membres inférieurs ou des lombes.

**4b. À l'examen clinique respiratoire**, on recherche une poly-pnée (avec fréquence respiratoire rapportée à la norme pour l'âge de l'enfant), une dyspnée (déterminer à quel temps respiratoire), des signes de lutte respiratoire, une asymétrie de la dynamique ventilatoire. La mesure de la SpO2 est utile si disponible. L'auscultation pulmonaire recherche une diminution du murmure vésiculaire ou des bruits surajoutés (crépitants, sous-crépitan-tants, sibilants, ronchus). Enfin, la percussion thoracique recherche une matité, un hypertympanisme, ou une crépitation neigeuse sous-cutanée.

(5) La **recherche d'un traumatisme thoracique** doit être systématique : une chute, un coup, la pratique de sports violents sont à identifier. S'il existe une notion de traumatisme, il faut rechercher une simple contusion superficielle, une contusion myocardique ou péricardique (réaliser un ECG, une ETT et un dosage de la troponine sanguine), une contusion hépatique ou splénique avec une douleur thoracique par irradiation (échographie/TDM abdominale) ou des conséquences traumatiques thoraciques telles qu'un pneumothorax, un hémithorax, une contusion pulmonaire, une dissection aortique ou fracture de côte (réaliser une radiographie thoracique, une échographie pleuropulmonaire et associer selon les cas un scanner thoracique avec injection).

(6) La **recherche d'une prise de cardiotoxiques** doit être rigoureuse, et exhaustive. Au moindre doute, ne pas hésiter à rechercher les toxiques dans les urines ainsi que dans le sang : cocaïne, marijuana, amphétamines, cannabinoïdes de synthèse, tricycliques, bêta-bloquants, inhibiteurs calciques, digoxine, produits des cigarettes électroniques. Il ne faut pas hésiter à se rapprocher du centre anti-poison. Cette intoxication peut être volontaire ou involontaire, en particulier chez le petit enfant (penser à rechercher des médicaments pris par l'entourage de l'enfant : famille, assistante maternelle, etc.).

## Orientation vers une cause cardiopulmonaire

(7) Une **radiographie du thorax** (face en première intention) et un **ECG** sont les examens utiles dans cette situation.

Si une cause pulmonaire semble privilégiée ou évidente, l'ECG ne sera pas réalisé de façon systématique.

Selon l'évaluation clinique (anamnèse, antécédent, évaluation clinique), le patient peut être adressé aux urgences pour prises en charge diagnostique et thérapeutique. Si la douleur thoracique a cédé lors d'une évaluation en médecine de ville, l'identification d'éléments anamnestiques ou cliniques évocateurs d'une cause pulmonaire ou cardiaque urgente conduira à la même orientation.

(8) **L'évaluation clinique, complétée du cliché thoracique, pourra orienter vers une cause respiratoire.**

Les **causes respiratoires** pouvant être à l'origine de douleurs thoraciques sont nombreuses et de différentes origines. Les causes infectieuses sont représentées par les pleurésies, les pneumopathies ou les pleuropneumopathies. Les causes pariétales peuvent être un pneumothorax ou un pneumomédiastin. Une exacerbation d'asthme peut également être à l'origine de douleurs thoraciques. Chez le petit enfant, ou chez l'enfant plus âgé avec des troubles du comportement, il faut toujours penser à l'inhalation de corps étranger. Enfin, compliquant une pathologie avec une toux importante, il peut être observé des fractures de côtes (terrains particuliers).

(9) **Des anomalies ECG et/ou une cardiomégalie sur le cliché thoracique devront faire rechercher une cause cardiaque.**

Les anomalies ECG à rechercher sont : une tachyarythmie, des extrasystoles, une hypertrophie ventriculaire droite ou gauche, un bloc de branche droit complet, une préexcitation, des QRS microvoltés, un S1Q3, un décalage du segment ST > 2 mm, une inversion des ondes T, un QTc > 450 ms.

Les **causes cardiologiques** sont rares en pratique. Les principales causes sont une myocardite (fièvre, virose, douleur constrictive, tachycardie, polypnée, souffle, galop, sus-décalage du ST) ou une péricardite (frottement péricardique, tachycardie/tachypnée, assourdissement des bruits du cœur, signes droits, modifications diffuses de la repolarisation, inversion des ondes T). Des troubles du rythme peuvent éventuellement être responsables de douleur thoracique. Il faut également penser, notamment chez l'adolescent, à l'embolie pulmonaire (facteurs de risque thromboembolique, phlébite associée). Dans les causes très rares en pédiatrie, on retrouve une ischémie coronaire (douleur à l'effort, constrictive, irradiant dans la mâchoire ou dans l'épaule-main gauche, tachycardie, polypnée, souffle, galop, modifications ST, ondes T négatives,

ondes Q ; le plus souvent sur antécédents cardiologiques, de maladie de Kawasaki, de chirurgie cardiaque, ou prise de cardiotoxiques), une dissection aortique (antécédents cardiologiques, douleur en coup de poignard, irradiant dans le dos, asymétrie tensionnelle).

**(10)** En cas de suspicion d'une cause cardiologique, un **avis cardiopédiatrique** est nécessaire. D'autres examens spécialisés sont alors à envisager comme un dosage de la troponine en cas de suspicion de myocardite, péricardite ou ischémie coronaire, ainsi qu'une échographie cardiaque.

**(\*) Même si l'ECG ou le cliché thoracique n'ont pas montré d'anomalies, certaines situations nécessitent malgré tout de poursuivre les explorations.**

Une douleur thoracique persistante au moment de l'évaluation clinique pourrait justifier secondairement d'un bilan biologique (troponine, CPK-MB, BNP, CRP, D-dimères). Les résultats devront être interprétés selon le contexte (spécificité des enzymes cardiaques).

En cas de palpitations ou de syncope à l'interrogatoire, un Holter ECG est indiqué en externe avec consultation cardiopédiatrique au décours. En cas de douleur de type ischémique survenant lors des efforts physiques, une contre-indication aux activités sportives est souhaitable jusqu'à la consultation avec un cardiopédiatre. Une douleur récidivante ou une histoire person-

nelle ou familiale à haut risque avec notamment un antécédent de mort subite avant 65 ans doit également faire l'objet d'une consultation cardiopédiatrique en externe.

#### Pas d'orientation vers une cause cardiopulmonaire

**En l'absence d'antécédents cardiologiques ou de signes (anamnèse, examen) orientant vers une cause cardiopulmonaire, et si le cliché thoracique et l'ECG sont normaux et qu'aucune étiologie n'a été identifiée, d'autres causes doivent être recherchées.**

**(11)** Les **douleurs musculo-squelettiques** sont la cause la plus fréquemment retenue. Il s'agit de douleurs aiguës, fugaces, localisées, majorées par l'inspiration profonde et souvent reproduites par la palpation.

**(12)** L'évaluation clinique peut orienter vers une cause autre que cardiopulmonaire. Des symptômes digestifs associés à la douleur thoracique, des douleurs à la déglutition ou des douleurs rythmées par les repas vont faire évoquer une **cause digestive** telle que : un reflux gastro-œsophagien, une œsophagite, un ulcère gastroduodénal, une gastrite, une hépatite, une cholécystite, une pancréatite. Des signes cutanéomuqueux peuvent faire évoquer un **zona**.

**(13)** Enfin, une **cause psychogène** peut être à l'origine d'une douleur thoracique mais il s'agit d'un diagnostic d'élimination.

Dans ce cas il ne faut pas pour autant banaliser le symptôme en disant qu'il n'y a « rien » mais plutôt rassurer l'enfant et sa famille en transmettant qu'il n'y a « rien d'inquiétant ». Le recours à un psychologue peut alors être d'une grande aide. Dans tous les cas, il est important que la douleur soit prise en compte et que l'enfant soit revu régulièrement par le médecin traitant.

#### Conclusion

La douleur thoracique est un motif de consultation fréquent en pédiatrie. Dans la grande majorité des cas, aucun élément de gravité n'est retrouvé. Cependant, il est important de savoir quelle démarche diagnostique suivre afin de ne pas méconnaître une étiologie potentiellement grave. L'autre difficulté majeure est d'identifier quand faire appel à un cardiopédiatre, et dans quels délais solliciter celui-ci. Ainsi, une forte suspicion de douleur thoracique liée à une cause cardiologique avec notamment un ECG anormal et/ou une cardiomégalie et/ou une troponine augmentée fera l'objet d'un avis cardiopédiatrique en urgence. Une douleur thoracique récidivante ou à l'effort, des palpitations ou une histoire personnelle ou familiale à haut risque justifie une consultation cardiopédiatrique en externe.

#### Liens d'intérêts

Les auteurs déclarent ne pas avoir de liens d'intérêts.

Cet article fait partie du supplément *Pas à Pas 2023* réalisé avec le soutien institutionnel de Procter & Gamble et Sanofi.

■ **Mots-clés** Cardiopédiatre ; Douleur thoracique ; ECG ; Radiographie thoracique

■ **Keywords** Cardio-pediatrician; Chest pain; EKG; Chest radiography

#### Bibliographie

Driscoll DJ, Glicklich LB, Gallen WJ. Chest pain in children: a prospective study. *Pediatrics* 1976;57:648-51. PMID: 940705.

Friedman KG, Kane DA, Rathod RH, Renaud A, Farias M, Geggel, et al. Management of pediatric chest pain using a standardized assessment and management plan. *Pediatrics* 2011 128:239-245.

Barbut G, Needleman JP. Pediatric chest pain. *Pediatr Rev* 2020;41:469-80. <https://doi.org/10.1542/pir.2019-0058>.

Yeh TK, Yeh J. Chest pain in pediatrics. *Pediatr Ann* 2015;44:e274-8. DOI: 10.3928/00904481-20151110-01. PMID: 26678235.

Son MBF, Sundel RP. Musculoskeletal causes of pediatric chest pain. *Pediatr Clin North Am* 2010;57:1385-95. DOI: 10.1016/j.pcl.2010.09.011. PMID: 21111123.