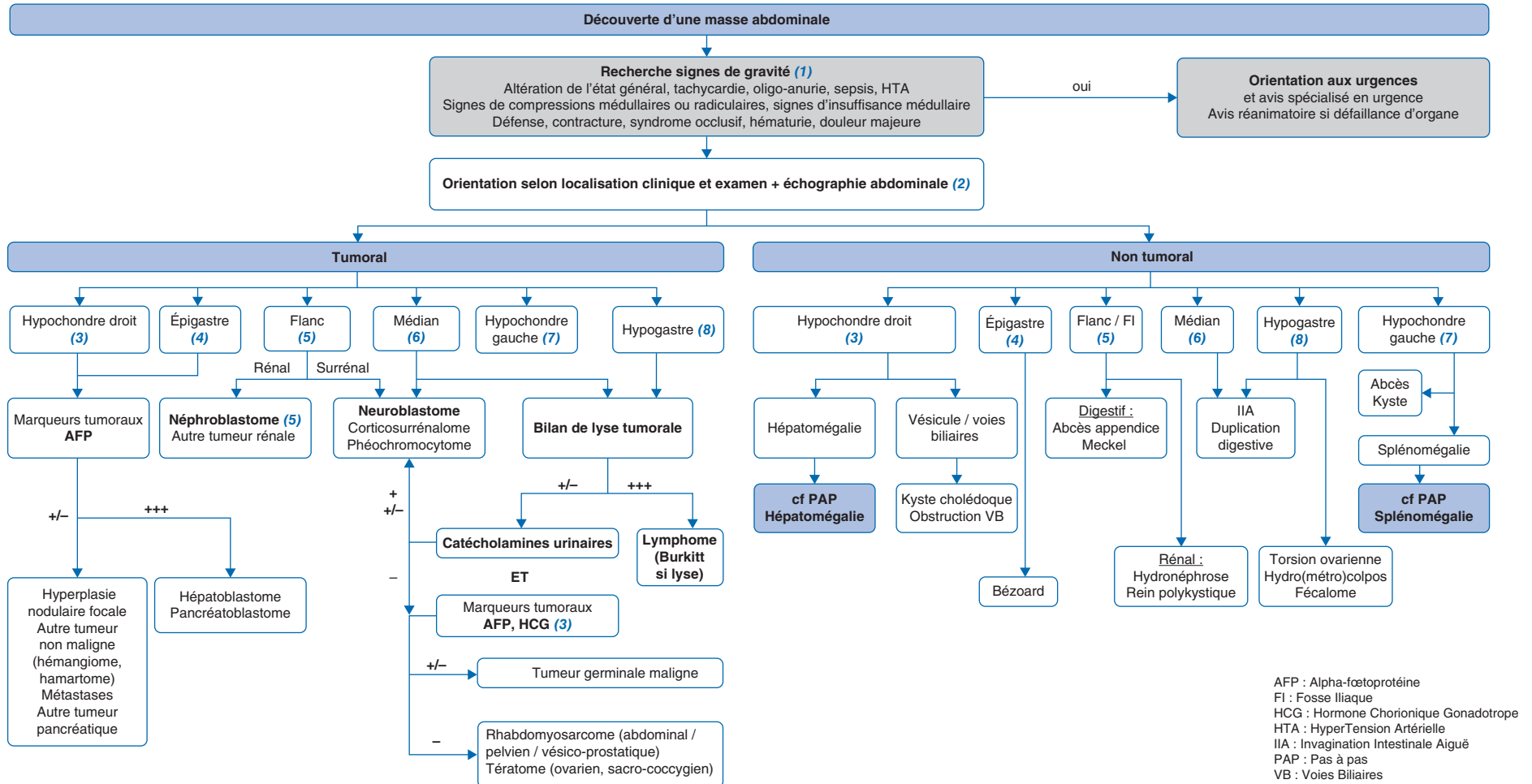


C. Mallebranche<sup>1</sup>, S. Irtan<sup>2</sup><sup>1</sup>Université Angers, unité Oncologie pédiatrique, CHU Angers, Inserm, CNRS, CRCI2NA, SFR ICAT, Angers, France<sup>2</sup>Sorbonne université, service de chirurgie pédiatrique viscérale et néonatale, CHU Armand-Trousseau, AP-HP, Paris, France

Abdominal mass in children



Article validé par : Société Française de lutte contre les Cancers et les leucémies de l'Enfant (SFCE), Société Française de Chirurgie Pédiatrique (SFCP), Société Francophone d'Imagerie Pédiatrique et Périnatale (SFIPP).

Remerciements aux relecteurs : C. Coze, J.-H. Dalle, S. Ducassou, F. Lavrand, A. Petit (SFCE) ; S. Sarnacki, M.-D Leclair, G. Poidevin (SFCP) ; H. Brisse (SFIPP).

Auteur correspondant

Adresse e-mail : coralie.mallebranche@chu-angers.fr (C. Mallebranche).

## ■ Introduction

Chez l'enfant, le diagnostic de masse abdominale est soit de découverte fortuite par les parents, ou lors d'un examen clinique systématique réalisé par le médecin lors du suivi pédiatrique, soit secondaire à la survenue d'un tableau symptomatique. Il nécessite la réalisation d'explorations diagnostiques en urgence afin d'en déterminer la nature. Dans certains cas, il s'agit d'une organomégalie. Dans les autres cas, il peut s'agir d'un volumineux fécalome, de malformations congénitales, de collections infectées (appendicite aiguë, abcès rénal, leishmaniose) ou non (hydronéphrose, hydrosalpinx, torsion d'annexe...), ou de néoplasies. L'objectif de ce document est d'aider le clinicien dans la conduite du bilan diagnostique et dans l'identification précoce des situations d'urgence nécessitant une prise en charge immédiate en milieu hospitalier.

## ■ Conduite diagnostique devant une masse abdominale chez l'enfant

(1) La priorité est d'identifier les situations d'urgence en **recherchant des signes de gravité** :

- des signes de mauvaise tolérance : recueil dès l'arrivée de l'état général de l'enfant (coloration, conscience, réactivité), des constantes vitales (fréquence cardiaque, tension artérielle, fréquence respiratoire, saturation en air ambiant), diurèse.
  - Une tachycardie peut être observée en cas de douleur, de saignement ou de fièvre ;
  - L'oligo-anurie peut être un signe secondaire de sepsis, de syndrome de lyse tumorale (principalement dans les lymphomes de Burkitt), ou de compression des voies urinaires par une masse pelvienne ;
- des signes de compressions médullaires ou radiculaires secondaires à une tumeur en sablier (neuroblastome) ;
- une défense ou une contracture associée à un contexte infectieux (fièvre, sepsis) ou tumoral (rupture tumorale, hémorragie intra-tumorale) : avis chirurgical pédiatrique ;
- un syndrome occlusif révélant une invagination intestinale aiguë ;
- une hypertension artérielle, qui peut se voir dans les tumeurs rénales, les tumeurs extrarénales (neuroblastomes, phéochromocytomes, corticosurrénales) ;
- des signes endocriniens pouvant orienter vers une tumeur surrénalienne (corticosurrénales) ou ovarienne (tumeur de la granulosa juvénile, Sertoli-Leydig) ;
- des signes d'insuffisance médullaire pouvant orienter vers une hémopathie maligne ;
- une hématurie (tumeur rénale ou vésicale, infection urinaire, thrombopénie centrale en cas d'hémopathie) ;
- un tableau douloureux majeur.

La présence de signes de gravité doit **faire adresser immédiatement l'enfant vers une structure d'urgence pédiatrique**.

En l'absence de signe de gravité, selon les éléments anamnestiques, cliniques et paracliniques, un avis doit être pris dès que possible (au maximum dans les 24-48 heures qui suivent la consultation) auprès d'un chirurgien viscéral pédiatrique ou d'un oncologue pédiatrique, afin d'organiser rapidement la prise en charge diagnostique.

(2) L'**examen clinique** permet de définir les caractéristiques de la masse. La palpation abdominale prudente précise le siège et les limites en fonction des 9 quadrants de l'abdomen, la consistance ferme ou molle, le caractère mobile ou non, la sensibilité. L'examen radiologique de première intention est l'**échographie abdomino-pelvienne**. La radiographie de l'abdomen sans préparation n'a aucune utilité dans cette indication. Cette échographie doit être réalisée idéalement le jour même, au plus tard le lendemain, et par un radiologue ayant une activité régulière en imagerie pédiatrique, possiblement en cabinet de ville en l'absence de signe de gravité (après un échange téléphonique entre le médecin ayant vu l'enfant et le radiologue), et à l'hôpital, *via* les urgences pédiatriques, en cas de signe de gravité. Cette échographie de première intention permet le plus souvent de déterminer rapidement et de façon non invasive le compartiment anatomique d'origine de la masse palpée (intra- ou rétro- ou sous-péritonéale), son éventuel organe/structure d'origine, ainsi que d'analyser sa structure et sa vascularisation. La totalité de la cavité abdomino-pelvienne doit être explorée, à la recherche d'autres localisations, d'adénopathies, d'une ascite, et du retentissement sur les organes voisins.

Selon ces premiers résultats, confrontés aux données clinico-biologiques, l'indication éventuelle en deuxième intention d'une IRM ou d'un scanner sera posée, après un échange pluridisciplinaire qui déterminera la technique la plus adaptée, le délai et le lieu de sa réalisation, en tenant compte de la pathologie suspectée, de l'urgence et de l'accessibilité locale. L'IRM doit être, autant que possible, privilégiée chez l'enfant pour éviter l'exposition aux rayonnements ionisants, et réalisée par une équipe radiopédiatrique spécialisée chez le jeune enfant. En cas d'indication de scanner, la fonction rénale doit être vérifiée avant l'injection de produits de contraste iodés et le protocole d'examen doit être adapté à l'âge de l'enfant, idéalement en présence d'un radiopédiatre.

En cas de découverte d'une lésion possiblement tumorale maligne, un contact immédiat doit être pris avec un pédiatre oncologue d'un centre de référence, en transférant en parallèle l'imagerie déjà réalisée (CDROM ou transfert *via* Internet).

En cas d'hépatomégalie et/ou de splénomégalie, il faudra rechercher des signes associés pouvant orienter vers une hémopathie maligne (signes d'anémie, de neutropénie ou de thrombopénie, multiples adénopathies périphériques). Leur existence devra conduire à la réalisation d'un bilan biologique (NFS-plaquettes, frottis, ionogramme sanguin, uricémie, créatininémie, LDH) ainsi qu'à un avis spécialisé en centre de référence en urgence.

(3) Une **masse de l'hypochondre droit** doit faire évoquer en premier lieu une **hépatomégalie**. Un Pas à pas spécifique « Hépatomégalie chez l'enfant » décrit la conduite à tenir dans ce contexte. Si l'échographie n'a pas encore été faite, il faut également évoquer un neuroblastome surrénalien droit.

En cas de masse, unique ou multiple, les autres hypothèses principales sont infectieuses (abcès), malformatives (par exemple : dilatation congénitale kystique de la voie biliaire principale connue en anténatal ou se révélant par une complication telle une lithiase) ou tumorales. Les dosages de l'**alpha fœtoprotéine** (AFP) et de l'HCG totale permettent d'orienter le diagnostic en cas de masse tissulaire à l'échographie. Chez le jeune enfant, il est primordial d'interpréter le taux d'AFP en fonction de l'âge (abaques disponibles, voir **tableau 1**). L'AFP peut être modérément augmentée dans toutes les pathologies touchant le parenchyme hépatique,

**Tableau 1. Concentrations sériques de l'AFP en fonction de l'âge**

AFP (ng/ml)	
Prématuré	95 000 – 175 000
Nouveau-né	13 000 – 83 000
2 semaines	500 – 66 000
2 semaines – 1 mois	20 – 19 000
1 mois	20 – 5 600
2 mois	20 – 600
3 mois	10 – 180
4 mois	10 – 130
5 mois	10 – 70
6 mois	0 – 20
7 mois	0 – 17
8 mois	0 – 15

(d'après S. Loric, Cahier de Formation Biochimie tome IV, Bioforma 1999).

mais elle sera franchement élevée dans les hépatoblastomes, les pancréatoblastomes et certaines tumeurs germinales malignes. Aussi en cas d'augmentation de l'AFP associée à une masse abdominale, suggérant donc le diagnostic de tumeur hépatique, un avis spécialisé rapide en centre de référence est indispensable. Le bilan biologique hépatique, quant à lui, est en général normal en cas de tumeur mais peut montrer une cholestase ou une cytolysse en cas de pseudokyste du cholédoque.

(4) Une **masse épigastrique** chez un enfant ou un adolescent doit faire évoquer en premier lieu une **étiologie tumorale**, notamment hépatique, du rétropéritoine médian (neuroblastome), ou pancréatique (cf. (3)). De façon plus anecdotique, un **bézoard**, concrétion de substances ingérées non digestibles, peut être à l'origine d'une masse abdominale associée à un syndrome occlusif. L'examen clinique devra alors rechercher des plaques d'alopecie associées (trichobézoard secondaire à une trichotillomanie + trichotillophagie).

(5) Une **masse du flanc et/ou de la fosse iliaque droite**, *a fortiori* en contexte fébrile, doit faire évoquer une complication digestive infectieuse (abcès appendiculaire...). Une masse du flanc, droit ou gauche, associée à un contact lombaire peut faire évoquer une hydronéphrose ou un rein polykystique, mais doit également, surtout en cas d'apparition rapide de la symptomatologie, faire évoquer une étiologie tumorale. Les **néphroblastomes** sont les tumeurs rénales malignes les plus fréquentes chez l'enfant de moins de 10 ans. Une des particularités de ces tumeurs est leur fragilité à l'origine de saignements retro- ou intrapéritonéaux, voire de rupture intrapéritonéale. L'examen clinique de la tumeur doit donc être délicat et limité. La prise de tension artérielle est indispensable ici.

Il faut également évoquer une **tumeur surrénalienne**, notamment un neuroblastome, tumeur maligne solide extracérébrale la plus fréquente chez l'enfant de moins de 6 ans.

En pratique, une masse rénale ou surrénalienne de l'enfant doit faire adresser l'enfant en centre de référence où sera réalisé le bilan complémentaire comprenant entre autres un dosage de dopamine, de catécholamines urinaires et de leurs dérivés sur 24 heures, dont l'acide vanylmandélique (VMA) et l'acide homovanillique (HVA) qui seront élevées en cas de neuroblastome.

Enfin, il convient de penser à une volumineuse hépatomégalie ou une splénomégalie devant une masse palpable en flanc ou en fosse iliaque.

(6) Une **masse médiane** peut être révélatrice de nombreuses pathologies différentes. Une **invagination intestinale aiguë** sera associée à des signes d'apparition brutale (douleur, vomissements, rectorragie, hypotonie, signes neurologiques), et sera de diagnostic rapide à l'échographie. Une invagination intestinale aiguë (IIA) survenant chez le grand enfant (> 3 ans), de localisation iléo-iléale et/ou récidivante, même si elle peut être associée à une simple gastro-entérite, doit faire évoquer une origine secondaire, comme un purpura rhumatoïde, un diverticule de Meckel, une duplication digestive ou un lymphome. La prise en charge de l'IIA inclut la prise en charge de l'étiologie. En cas de diverticule de Meckel ou duplication, une chirurgie permet à la fois de lever l'IIA et de réséquer la malformation. En cas de suspicion de lymphome digestif, l'IIA est souvent bien tolérée. Le traitement est l'initiation rapide d'une chimiothérapie ; la chirurgie première n'est pas recommandée.

De nombreuses **pathologies tumorales** peuvent être révélées par une masse médiane. L'urgence est d'éliminer une hémopathie maligne associée à un risque élevé de syndrome de lyse, en premier lieu un **lymphome de Burkitt**. Toute découverte de masse abdominale d'allure tumorale médiane ou hypogastrique doit faire réaliser en urgence un bilan de lyse (ionogramme sanguin, créatinine, acide urique, LDH, hémostase avec TP). L'enfant doit être adressé en urgence dans un centre de référence qui réalisera une imagerie thoraco-abdomino-pelvienne et débutera rapidement le traitement.

(7) Une **masse de l'hypochondre gauche** est le plus fréquemment liée à une **splénomégalie**. Les étiologies et la conduite à tenir sont détaillées dans un Pas à pas spécifique « Splénomégalie chez l'enfant ». D'autres pathologies, comme un abcès, un kyste splénique ou un volumineux neuroblastome surrénalien gauche, pourront être évoquées à l'échographie.

(8) Devant toute **masse pelvienne ou hypogastrique** chez la fille, l'examen de la vulve permet d'éliminer une **imperforation hyménéale** qui se manifeste par une membrane bleutée bombante visible en écartant légèrement les grandes lèvres. Le diagnostic clinique permet une prise en charge chirurgicale sans imagerie ou au mieux après réalisation d'une IRM pelvienne à la recherche de malformations génito-urinaires associées, qui sera demandée par le chirurgien pédiatre spécialiste. La présence d'une vulve normale permet d'orienter le diagnostic vers une **masse tumorale d'origine ovarienne** (masse mobile à l'examen clinique). Après

confirmation par échographie (+/- IRM) de l'origine probablement ovarienne de la masse, un bilan biologique comprenant des marqueurs tumoraux et hormonaux (AFP, HCG, AMH, inhibine B, calcémie, Ca 125 et Ca 19.9, œstradiol et FSH/LH) doit être réalisé. Il est important de bien distinguer ces tumeurs des torsions d'ovaires, pouvant prendre un aspect pseudo-tumoral (les deux pouvant être associées). L'AFP et/ou l'**HCG** totale peuvent être augmentées dans les tumeurs germinales malignes d'origine principalement ovarienne, ou parfois sacro-coccygiennes ou vaginales. Les neuroblastomes sont plus rarement mais possiblement pelviens, notamment dans l'espace présacré (doser les catécholamines urinaires). D'autres tumeurs abdominales ou pelviennes ne sont pas associées à la sécrétion de marqueurs tumoraux, notamment les **rhabdomyosarcomes** (sarcomes des tissus mous les plus fréquents), qui peuvent avoir une origine variée (abdominale, pelvienne, vésico-prostatique, vaginale). Une altération franche de l'état général associée doit faire évoquer une pathologie métastatique. Un **lymphome de Burkitt** est plus rare mais possible dans cette localisation. Un **fécolume** peut également se présenter sous la forme d'une masse hypogastrique et suit le cadre colique en fonction de son niveau ; l'interrogatoire permettra de renforcer cette hypothèse diagnostique.

## ■ Conclusion

La découverte d'une masse abdominale chez l'enfant peut révéler différentes pathologies. L'urgence est de rechercher des signes de gravité nécessitant une prise en charge immédiate. La réalisation d'une échographie abdomino-pelvienne permet généralement d'orienter rapidement le diagnostic. La mise en évidence d'une organomégalie (hépatomégalie, splénomégalie, néphromégalie) nécessite des explorations spécialisées en centre de référence. Des signes infectieux (fièvre, sepsis) éventuellement associés à une défense/contracture doivent faire évoquer une infection digestive et classiquement demander un avis chirurgical pédiatrique. Lorsqu'une pathologie tumorale est suspectée, le patient doit être référé en urgence dans un centre spécialisé.

## ■ Liens d'intérêts

Les auteurs déclarent ne pas avoir de liens d'intérêts.

Cet article fait partie du supplément *Pas à Pas* 2023 réalisé avec le soutien institutionnel de Procter & Gamble et Sanofi.

■ **Mots-clés** Enfant ; Lymphome ; Masse abdominale ;  
Tumeurs solides

■ **Keywords** Abdominal mass; Child; Lymphoma; Solid tumors

■ **Bibliographie**

Golden CB, Feusner JH. Malignant abdominal masses in children: quick guide to evaluation and diagnosis. *Pediatr Clin North Am* 2002;49(6):1369-92, viii.

Densmore JC, Oldham KT. Abdominal masses: introduction. *Rudolph's Pediatrics* 22e. Chapter 388.

Potisek NM, Antoon JW. Abdominal masses. *Pediatr Rev* 2017;38(2):101-3.