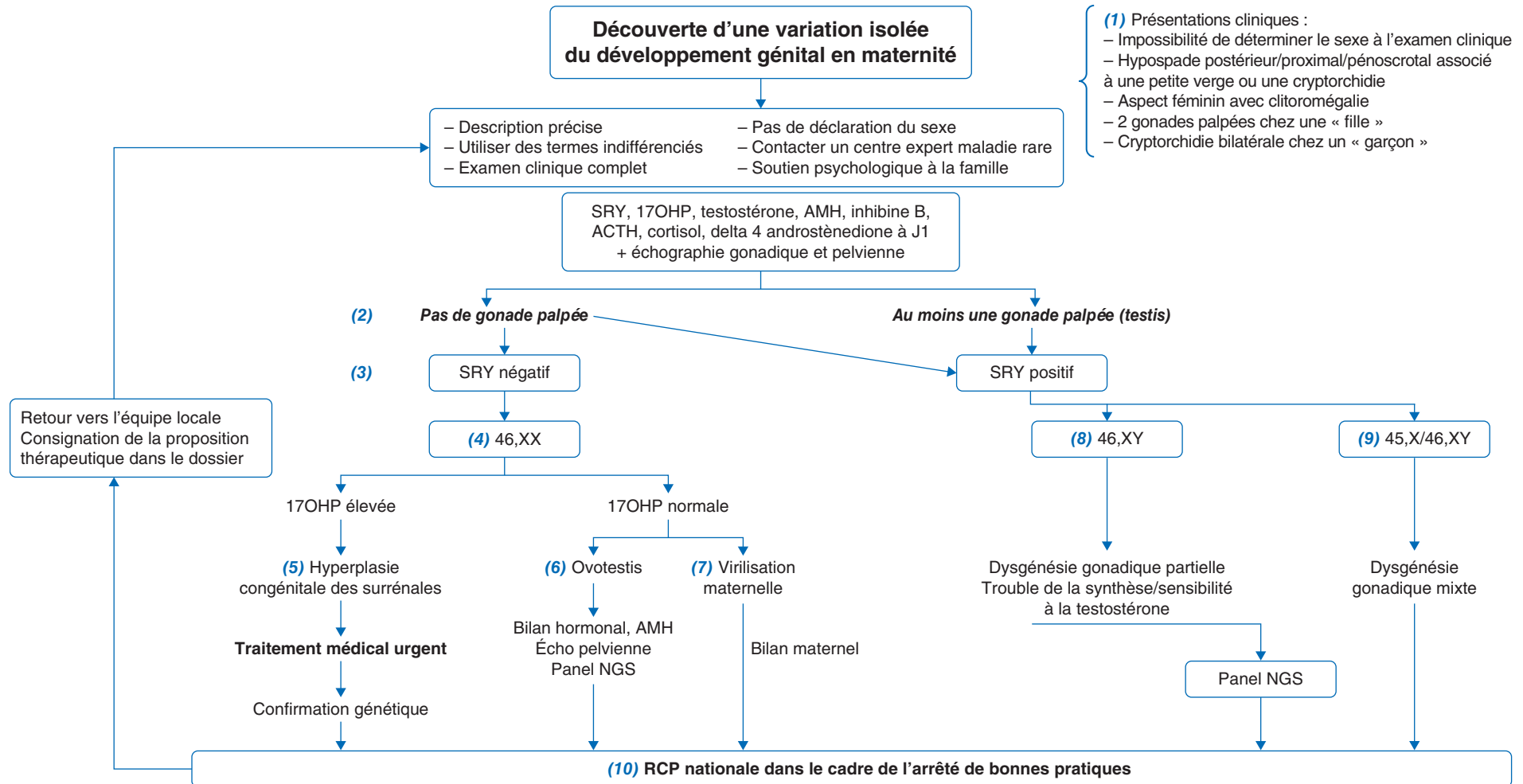


N. Kalfa<sup>1</sup>, C. Bouvattier<sup>2</sup>

<sup>1</sup>Service de chirurgie et urologie pédiatrique, Hôpital Lapeyronie, CHU Montpellier et institut Desbrest d'épidémiologie et de santé publique, Idesp Inserm, université de Montpellier. CRMR DEV GEN France

<sup>2</sup>Hôpital Bicêtre, Université Paris Saclay, CRMR DEV GEN France

*Differences of sex development at birth*



Auteur correspondant.

Adresse e-mail : claire.bouvattier@aphp.fr (C. Bouvattier).

Article validé par : Société Française d'Endocrinologie et de Diabétologie Pédiatrique (SFEDP), Société Française d'Urologie Pédiatrique et de l'Adolescent (SFUPA).

Remerciements aux relecteurs : L. Martinerie (SFEDP) ; L. Harper, J. Rod (SFUPA)

## ■ Introduction

La prise en charge à la naissance des enfants porteurs d'organes génitaux particuliers reste complexe et urgente, en raison de sa rareté et du choc émotionnel pour les parents, lorsque l'atypie n'a pas été dépistée en prénatal.

## ■ Conduite diagnostique devant une variation du développement génital chez l'enfant

**(1)** La question d'une **variation du développement génital (VDG)** se pose le plus souvent en salle de naissance, devant la découverte d'organes génitaux atypiques comme un hypospade postérieur/proximal/pénoscrotal, isolé ou associé à une petite verge, et/ou des testicules non palpés chez un enfant d'aspect plutôt masculin, une clitoromégalie chez un nourrisson ayant un phénotype plutôt féminin, devant la palpation de gonades chez un nouveau-né au phénotype féminin ou devant l'impossibilité de déterminer le sexe par l'examen clinique. Dans tous les cas, pour les parents, la découverte d'organes génitaux atypiques chez un nouveau-né est une situation très déstabilisante psychologiquement. Le contact avec un centre expert doit être rapide pour accompagner la prise en charge. Dans un premier temps, il est parfois nécessaire de surseoir à la déclaration du sexe à l'état civil : la déclaration du prénom et du sexe doit être faite en France dans les 5 jours qui suivent la naissance. Ce délai peut être prolongé pour la déclaration du sexe, si nécessaire, par un certificat médical.

Une description anatomique précise dans des termes indifférenciés est nécessaire (bourgeon génital, bourrelets génitaux, gonades, orifice urogénital). Ces mots indifférenciés sont utilisés dans les explications données aux parents, à qui il est expliqué que leur enfant a un sexe mais qu'il est difficile de dire le sexe de l'enfant pour l'instant, que cet enfant est en bonne santé, et que des examens vont permettre très rapidement de donner un prénom et de déclarer le bébé.

**(2) Orientation clinique :** lorsqu'une gonade est palpée, c'est en général un testicule. L'examen clinique doit être complet et cherchera un retard de croissance, une dysmorphie, des anomalies

squelettiques (scoliose, membres courts...), rénales (agénésie rénale anténatale...), anales ou cutanées.

**(3) Stratégie paraclinique : la recherche du gène SRY** par FISH ou PCR doit être immédiate et permet une orientation diagnostique rapide, en quelques heures (hors week-end). Le résultat du caryotype arrivera secondairement, en plusieurs semaines. Le **dosage de la 17OH-progesterone** (ne pas attendre le résultat du dépistage néonatal généralisé) est primordial car il dépiste les variations du développement génital en rapport avec des déficits enzymatiques dont l'insuffisance surrénalienne qui peut engager le pronostic vital. Dès J1 de vie, l'ensemble du bilan hormonal incluant les dosages de la testostérone, AMH (hormone anti-müllérienne), inhibine B, delta 4 androstènedione, ACTH et cortisol est donc prélevé, et une échographie pelvienne (présence ou non d'un utérus, malformation associée, type de gonade) est réalisée.

### **(4) Chez les nouveau-nés 46,XX/SRY négatif**

**(5)** L'hyperplasie congénitale des surrénales (HCS) est le premier diagnostic à éliminer. Aucune gonade n'est palpée (ovaires). Le traitement de l'insuffisance surrénalienne est vital, et sera débuté en cas de 17OHP élevée, en lien avec le centre expert, si l'enfant et sa mère ne sont pas transférés. La perte de sel clinique survient après 5-7 jours de vie. Le traitement initial comprend l'hydrocortisone, la fludrocortisone et du sel. L'éducation thérapeutique est indispensable, en particulier pour prévenir les épisodes d'insuffisance surrénalienne aiguë. Le séquençage du gène *CYP21A2* sera réalisé secondairement.

**(6)** Si l'HCS est éliminée (17OHP normale), le diagnostic de VDG ovotesticulaire 46,XX doit être évoqué. C'est une situation rare où du tissu testiculaire (tubes séminifères) et du tissu ovarien (follicules) sont présents dans les gonades. L'AMH fait le diagnostic biologique (trop élevé pour un ovaire, trop bas pour un testicule).

**(7)** Les causes de virilisation d'un fœtus féminin par sa mère sont exceptionnelles. Des signes d'hyperandrogénie sont présents chez la mère pendant la grossesse, et les signes de virilisation disparaissent chez le nouveau-né après la naissance. Si une hyperandrogénie est suspectée chez la mère, cette dernière doit être prélevée en post-partum.

### **(8) Chez les nouveau-nés 46,XY/SRY positif**

Quand la testostérone et l'AMH sont basses, le diagnostic à évoquer est celui de défaut précoce de développement du testicule (dysgénésies gonadiques). Souvent, des dérivés müllériens ont persisté (utérus, vagin). Quand la sécrétion de testostérone est normale ou élevée, le diagnostic le plus fréquent est un trouble de la sensibilité à la testostérone. Les défauts de la synthèse de la testostérone sont plus rares, l'AMH y est normale. Dans tous les cas de VDG 46,XY, l'analyse d'un panel de gènes (NGS : *Next-Generation Sequencing*) va être réalisé, et permettra de tester en un prélèvement la plupart des gènes connus de VDG.

**(9)** Des anomalies chromosomiques peuvent être associées à des VDG, comme la mosaïque 45,X/46,XY. La question du choix de sexe est souvent difficile, et sera discutée en réunion de concertation pluridisciplinaire (RCP) nationale.

**(10)** La loi de bioéthique de 2021 et un arrêté de bonnes pratiques opposable précisent la prise en charge de ces enfants. Tous les enfants porteurs de VDG et leurs parents doivent bénéficier d'une prise en charge multidisciplinaire dans des centres experts maladies rares dédiés (DEV GEN, CRESCENDO et PGR). Leurs dossiers sont présentés en RCP nationale VDG pour des motifs diagnostiques ou thérapeutiques.

## ■ Conclusion

La prise en charge des enfants porteurs de variations du développement génital à la maternité nécessite le recours téléphonique rapide à un collègue expert, pour ne pas perdre de temps et éviter l'errance diagnostique. La prescription d'examens biologiques adaptés permet en général de faire un diagnostic et un choix de sexe rapides. L'accompagnement psychologique des parents est indispensable. La prise en charge médicale (hors urgence vitale) et chirurgicale est décidée en RCP nationale.

## ■ Déclaration de liens d'intérêts

Les auteurs déclarent ne pas avoir de lien d'intérêt.

Cet article fait partie du supplément *Pas à Pas 2024* réalisé avec le soutien institutionnel de Procter & Gamble.

■ **Mots-clés** Variations du développement génital ; Organes génitaux atypiques ; Gonades ; Sexe ; Insuffisance surrénalienne

■ **Keywords** Differences of sex development; Atypical genitalia; Hypospadias; Gender; Adrenal insufficiency

## ■ Références

Audi L, Ahmed SF, Krone N, et al. Genetics in endocrinology: approaches to molecular genetic diagnosis in the management of differences/disorders of sex development (DSD): position paper of EU COST Action BM 1303 'DSDnet'. *Eur J Endocrinol.* 2018 Oct 1;179(4):R197-206.

Cools M, Nordenström A, Robeva R, et al. Caring for individuals with a difference of sex development (DSD): a consensus statement. *Nat Rev Endocrinol.* 2018 Jul;14(7):415-29.

Reyes AP, León NY, Frost ER, Harley VR. Genetic control of typical and atypical sex development. *Nat Rev Urol.* 2023 Jul;20(7):434-51.

Mallappa A, Merke DP. Management challenges and therapeutic advances in congenital adrenal hyperplasia. *Nat Rev Endocrinol.* 2022 Jun;18(6):337-52.