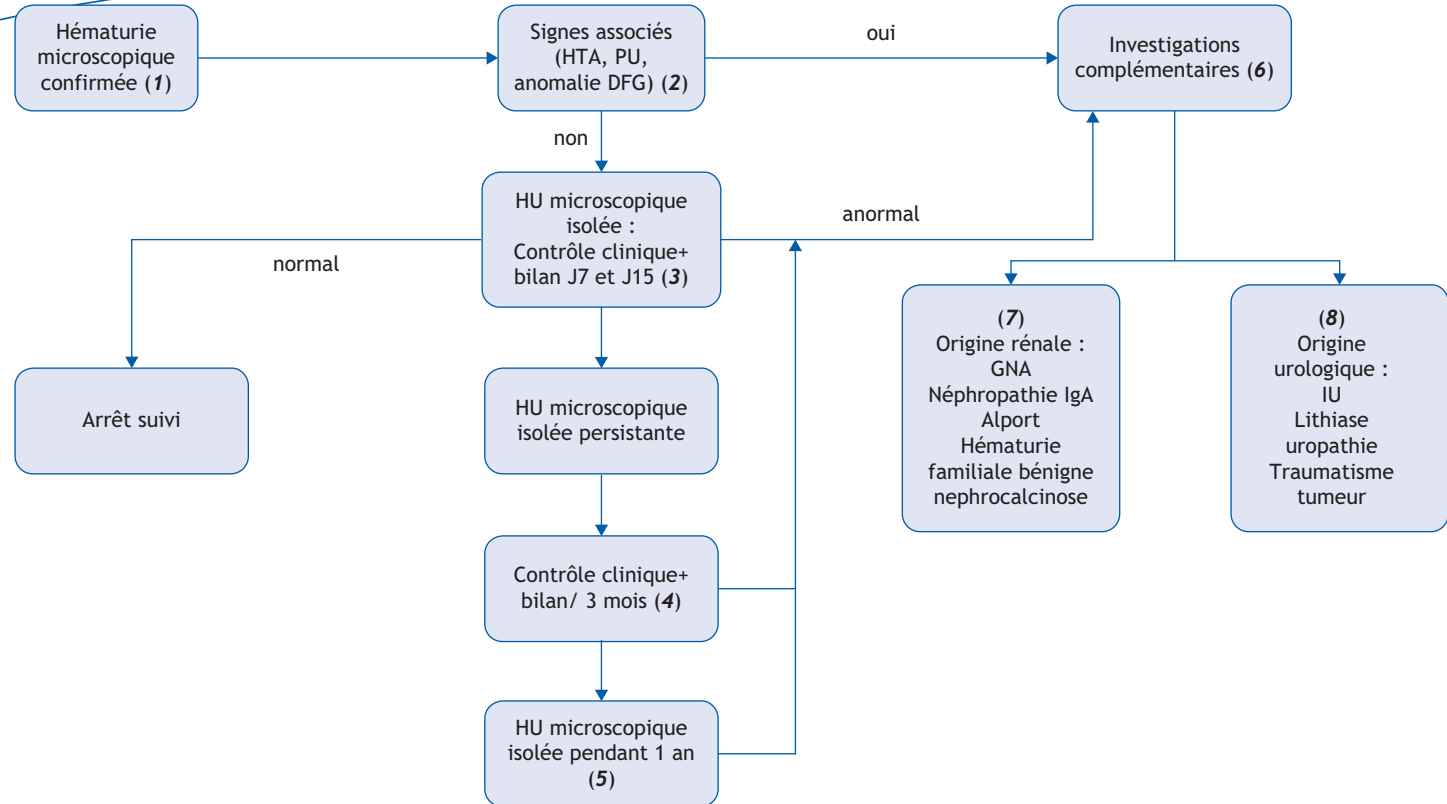


M. Fila*, C. Amouroux, D. Morin

Service de néphrologie et endocrinologie pédiatrique, CHU Arnaud de Villeneuve,
371 avenue du Doyen Gaston Giraud 34925 Montpellier cedex 5



■ Abréviations

- DFG : Débit de filtration glomérulaire
- GNA : Glomérulonéphrite aiguë
- HU : Hématurie
- IU : Infection urinaire
- PU : Protéinurie

*Auteur correspondant.
Adresse e-mail : m-fila@chu-montpellier.fr (M. Fila).

■ Arbre diagnostique - Commentaires

L'hématurie microscopique est une cause fréquente de consultation en néphrologie pédiatrique : un bilan urinaire réalisé sur un échantillon unique dans une population pédiatrique retrouve une hématurie microscopique dans 4 % des cas. Il est important de ne pas négliger une hématurie microscopique qui nécessite une exploration et un suivi systématique. Cependant la démarche diagnostique, bien qu'ayant de nombreuses étiologies communes, diffère de l'hématurie macroscopique.

(1) Éliminer les fausses hématuries de dépistage : en cas de bandelette urinaire positive, étude de la cytologie urinaire, à réaliser à distance d'un exercice physique.

Etiologies des faux positifs : forte concentration urinaire en vitamine C, pH urinaire alcalin (>9), contamination par la formaline ou un antiseptique local.

(2) L'objectif de cette étape est de confirmer le caractère isolé de cette hématurie microscopique. La présence d'une hématurie symptomatique et /ou l'association à une protéinurie (> 25 mg/mmol créatinine urinaire ou > 100 mg/m²/24h) et/ou une insuffisance rénale nous amènera à réaliser un bilan exhaustif (6)

(3) En cas d'hématurie microscopique isolée sans anomalie du débit de filtration glomérulaire, sans protéinurie significative et sans anomalie à l'examen clinique, un bilan urinaire de contrôle et une réévaluation clinique doivent être réalisés de manière hebdomadaire à 2 reprises. Si l'hématurie microscopique s'amende, il n'est pas nécessaire de poursuivre les investigations.

En cas d'anomalie à type de protéinurie (> 100 mg/m²/j ou ratio > 25 mg/mmol de créatinine urinaire sur échantillon matinal), un bilan néphrologique exhaustif est à réaliser (6).

(4) En cas d'hématurie microscopique isolée persistante, un bilan trimestriel est à réaliser comportant une mesure de protéinurie, micro-albuminurie, cytologie urinaire et un examen clinique avec mesure de la pression artérielle. Une échographie rénale et vésicale et une mesure du rapport calcium/créatinine urinaire seront également réalisées. En l'absence d'étiologie retrouvée, une étude de la morphologie des hématies en microscopie de phase permet d'orienter vers l'origine de cette hématurie (présence d'acanthocytes >5 %, VGM moyen <60µ, hématies dysmorphiques en faveur d'une origine néphrologique). Des hématies à forme conservée et un VGM normal sont en faveur d'une origine urologique.) Devant l'apparition d'anomalies, un bilan exhaustif sera réalisé en fonction des points d'appel (6)

(5) En cas d'hématurie microscopique persistante pendant plus de 1 an, un bilan, comprenant une recherche d'hématurie familiale, un complément de bilan de lithiase (oxalurie/créatinine urinaire, cristallurie), sont à réaliser ainsi qu'une échographie doppler des vaisseaux rénaux

La ponction biopsie rénale peut être discutée dans les cas d'hématurie familiale (sans biopsie cutanée informative) ou de notion d'insuffisance rénale familiale. Cependant, elle est rarement contributive à l'obtention d'un diagnostic.

(6) En cas d'anomalie à type de protéinurie significative ou d'anomalie du débit de filtration glomérulaire, une origine néphrologique doit être recherchée : le bilan étiologique comprend une étude du complément (fractions C3, C4 et CH50), une recherche d'anticorps anti-nucléaire, anti DNA et ANCA et une échographie abdominale. Une ponction biopsie rénale est indiquée dans les cas d'hématurie microscopique avec insuffisance rénale, et/ou protéinurie persistante (>1 g/24h pendant 1 mois

ou de rang néphrotique et/ou d'hypertension artérielle non expliquée persistante. Un examen ophtalmologique, un audiogramme, une biopsie cutanée ainsi que l'analyse génétique peuvent être proposés en cas de suspicion de syndrome d'Alport ou d'hématurie familiale avant réalisation d'une biopsie rénale

(7) Les principales étiologies d'hématurie microscopique d'origine rénale sont les glomérulonéphrites post infectieuses, les néphropathies à IgA, le syndrome d'Alport, les hématuries familiales bénignes correspondant aux formes hétérozygotes des syndromes d'Alport autosomiques récessifs et la néphrocalcinose.

(8) La présence de signes fonctionnels urinaires dans un contexte d'hématurie microscopique amène à évoquer une étiologie urologique avec par ordre de fréquence, les infections urinaires, les uropathies malformatives et les lithiases urinaires. Un ECBU, un bilan complet de lithiase et une échographie rénale et vésicale permettent de confirmer l'étiologie. En cas de masse abdominale palpée, le clinicien doit évoquer une masse tumorale ou une uropathie malformative qui pourront être mises en évidence par une échographie abdominale. En cas d'antécédents de traumatisme, une échographie et, si nécessaire, un angioscanner abdomino-pelvien pourront être proposés. Dans le cadre d'une hématurie d'origine urologique avec un premier bilan exhaustif négatif, une uretérocystoscopie pourra être proposée en seconde intention.

Dans le cas d'une hématurie intermittente principalement survenant à l'effort avec des douleurs lombaires, un syndrome de nutcracker pourra être évoqué.

■ Liens d'intérêts

A venir

■ Références

Bergstein J, Leiser J, Andreoli S. The clinical significance of asymptomatic gross and microscopic hematuria in children. Arch Pediatr Adolesc Med 2005;159:353-5

Diven SC, Travis LB. A practical primary care approach to hematuria in children. Ped Nephrol 2000;14:65-72

Patel HP, Bissler JJ. Hematuria in children. Pediatr Clin North Am 2001;48:1519-37.

Stapelton FB. Asymptomatic microscopic hematuria: time to look the other way? Arch Pediatr Adolesc Med 2005;159:398-9.