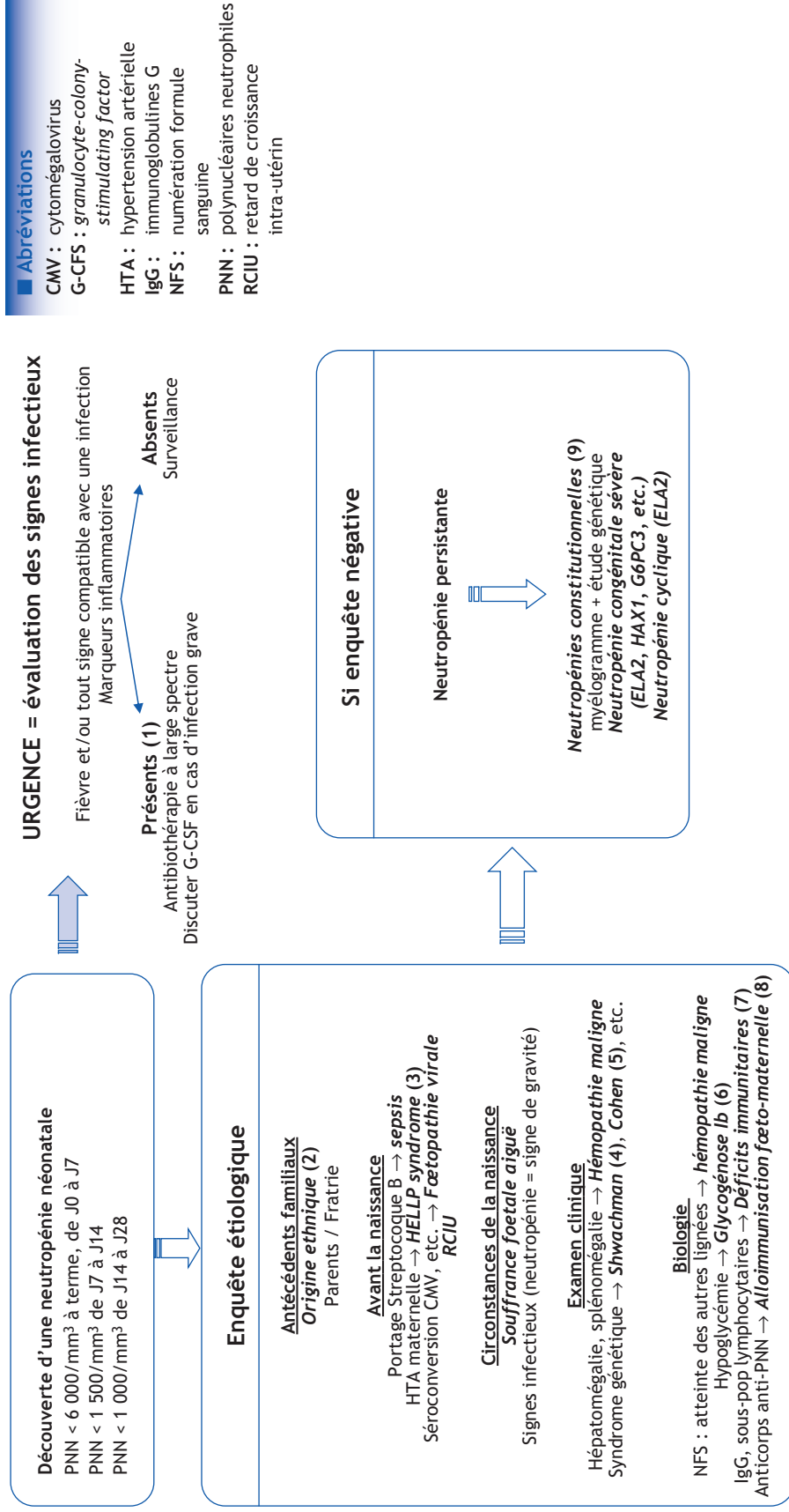


F. Fouyssac

Service d'héματο-oncologie pédiatrique, CHU Nancy, rue du Morvan, 54500 Vandœuvre-lès-Nancy, France

■ **Références**

- Schaison G, Baruchel A, Leblanc T. Hématologie de l'enfant. Paris : Flammarion ; 1995.
 Donadieu J, Fenneteau O. Neutropénies constitutionnelles et acquises. Enc Med Chir Hématologie 2005;13:A07.
 Donadieu J. Recommandations pour le diagnostic et la prise en charge des patients ayant une neutropénie chronique. 2009. [www.ceredih.fr/documents/Recos-neutro-immuno-long_v4.pdf](http://www.ceredih.fr/documents/Recos-neutro_immuno-long_v4.pdf) (consulté le 25/04/2013).

■ Arbre diagnostique - Commentaires

(1) En cas de neutropénie sévère, tout signe infectieux conduit en urgence :

- à réaliser un bilan infectieux (hémocultures, uroculture, prélèvements de lésions cutanées, prélèvements périphériques) ;
- à débuter une antibiothérapie probabiliste intra-veineuse, active sur les bacilles gram négatifs et les cocci gram (ex. : C3G + aminoside).

En cas d'infection grave, il est recommandé de se rapprocher d'un service d'hématologie pédiatrique pour discuter un traitement par G-CSF.

(2) Une cause fréquente de neutropénie modérée est la **neutropénie ethnique** qui concerne environ 15 % des sujets de race noire, des sujets méditerranéens (Crête) ou de la péninsule arabique. Il peut être intéressant alors de disposer de l'hémogramme des parents, même si l'absence de neutropénie chez eux ne peut remettre en cause le diagnostic de neutropénie ethnique.

(3) **HTA maternelle** : risque de neutropénie = 50 % en cas de HELLP syndrome, associé au risque de prématurité et d'hypotrophie. Évolution en général favorable en 72 h après la naissance, mais parfois évolution prolongée et complications infectieuses.

(4) **Syndrome de Shwachman** (transmission autosomique récessive, mutation SDBS, 1/200 000 naissances) :

- atteinte hématologique (neutropénie ± thrombopénie modérée ± anémie modérée) avec risque d'évolution vers aplasie et/ou leucémie aiguë ;
- insuffisance pancréatique externe (évolution vers l'involution graisseuse du pancréas) ;
- atteinte cutanée (ichtyose) ;
- atteinte osseuse (dysostose métaphysaire, thorax en carène) ;
- diagnostic différentiel : syndrome de Pearson (cytopathie mitochondriale).

(5) **Syndrome de Cohen** (transmission autosomique récessive, environ 100 cas décrits) :

- hypotonie + incoordination motrice + hyperlaxité ligamentaire ;
- atteinte visuelle : myopie sévère, dystrophie choriorétinienne ;
- syndrome malformatif : microcéphalie, mains étroites, pieds petits et étroits avec sillon hallucal profond ;
- granulocytopenie intermittente.

(6) **Glycogénose Ib** (transmission autosomique récessive, 1/100 000 naissances) :

- intolérance au jeûne (hypoglycémies), hépatomégalie ;
- signes associés : infections (neutropénie + défaut du chimiotactisme), colite (Crohn-like), gingivostomatite aphteuse.

(7) Déficiences immunitaires :

- SCID (déficit immunitaire combiné sévère) : cause exceptionnelle de neutropénie néo-natale mais pronostic vital en jeu si retard diagnostique ;
- hypo et agammaglobulinémie : parfois découvertes devant neutropénie, traitement basé sur immunoglobulines intraveineuses.

(8) **Allo-immunisation fœto-maternelle** : incompatibilité fœto-maternelle pour un antigène des neutrophiles hérité du père. Nomenclature HNA (Human Neutrophil Antigens), avec cinq systèmes, et le plus souvent allo-immunisation anti-HNA1. Diagnostique lors de la survenue d'une infection dans les jours qui suivent la naissance (omphalite), évolution favorable en 1 à 4 mois.

Une neutropénie auto-immune maternelle peut provoquer une neutropénie néonatale par passage d'auto-AC chez le fœtus. L'évolution est la même qu'en cas d'allo-immunisation.

(9) Neutropénies constitutionnelles primitives :

- neutropénie congénitale sévère (mutation ELA2, HAX1, G6PC3, etc.) ;
- neutropénie cyclique (mutation ELA2) : fluctuations régulières des neutrophiles (cycle de 16 à 28 jours).

Liens d'intérêts

L'auteur a déclaré n'avoir aucun conflit d'intérêts pour cet article.