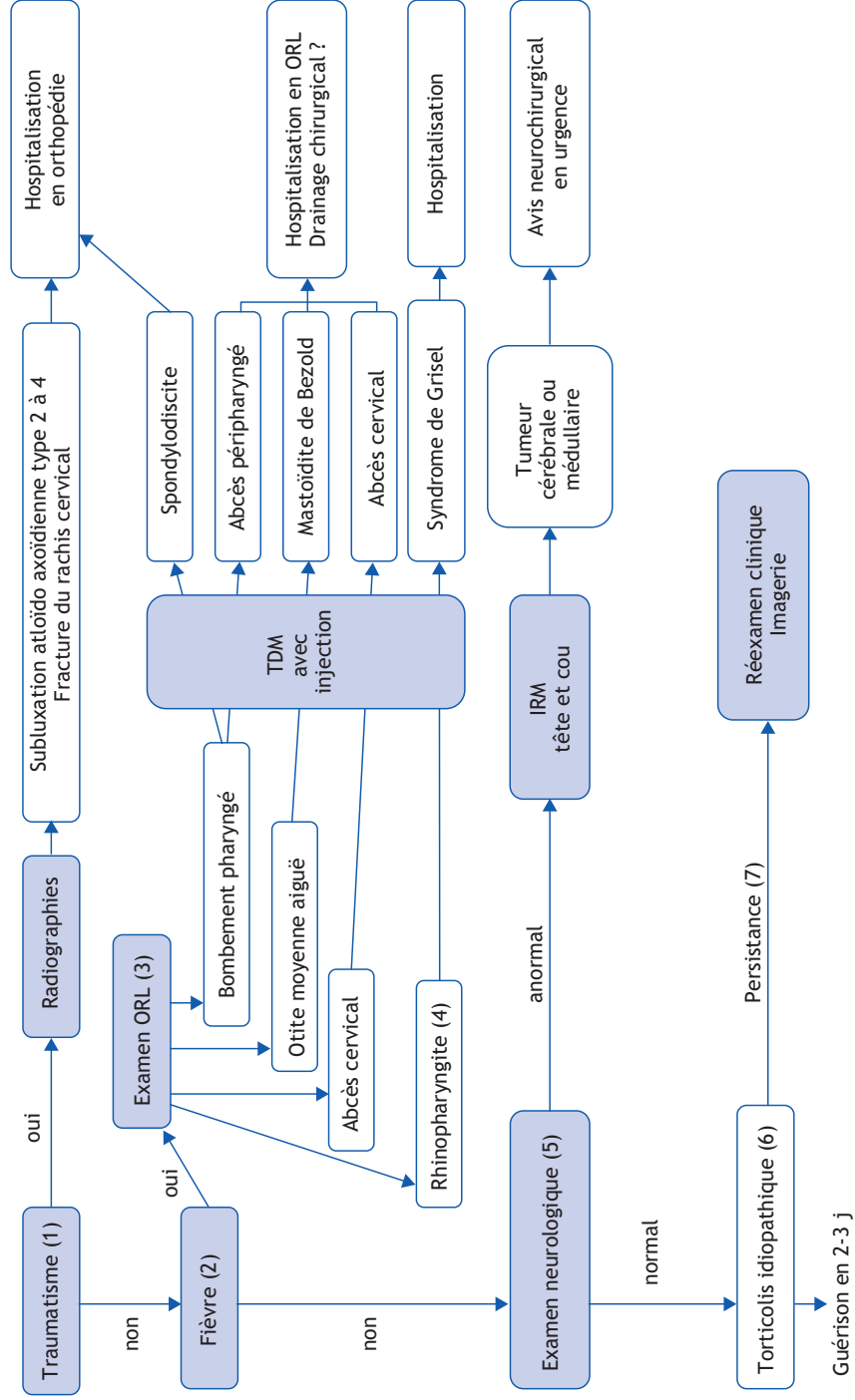


Que faire devant un torticolis ?

M. François

Service d'ORL, Hôpital Robert-Debré, 48 boulevard Sérurier, 75019 Paris, France



■ Arbre décisionnel - Commentaires

Le torticolis est une attitude permanente, involontaire et asymétrique de la tête et du cou par rapport au plan des épaules.

(1) En cas de torticolis aigu, la première question à poser est de savoir si le torticolis n'est pas survenu après un traumatisme, évident comme un coup ou une chute sur la tête, mais parfois minime comme une roulade. Si le torticolis est survenu au décours d'un traumatisme, il faut faire faire des radiographies du rachis cervical à la recherche d'une fracture ou d'une subluxation atloïdo-axoïdienne. L'enfant sera adressé alors en consultation d'orthopédie. Certains enfants seront traités en ambulatoire par antalgiques et port de minerve, si le torticolis est réductible. Les autres seront hospitalisés pour mise en traction, antalgiques et décontractants ou corticoïdes.

(2) En l'absence de traumatisme, l'élément diagnostique le plus discriminant est la température.

(3) Un torticolis aigu fébrile impose la recherche d'une cause infectieuse locale. Il faut donc vérifier les tympans, à la recherche d'une otite moyenne aiguë, le pharynx à la recherche d'un bombement pharyngé postérieur ou latéral, le cou à la recherche d'une tuméfaction cervicale inflammatoire et douloureuse. Dans les cas précédemment cités, une imagerie est

nécessaire, échographie parfois, en général scanner avec injection de produit de contraste pour poser une éventuelle indication de drainage chirurgical, qui viendra en complément de l'antibiothérapie parentérale :

- bombement pharyngé postérieur et torticolis fébrile : s'il s'agit d'une spondylodiscite, l'enfant doit être pris en charge par les orthopédistes, s'il s'agit d'un abcès retropharyngé, les ORL posent ou non une indication de drainage chirurgical, en plus du traitement antibiotique parentéral ;
- torticolis aigu fébrile, trismus et bombement du pilier antérieur de l'amygdale du côté du torticolis : c'est un phlegmon périamygdalien qui nécessite bien souvent un drainage en plus du traitement antibiotique parentéral (couvrant les anaérobies) ;
- otite moyenne aiguë et torticolis fébrile : il peut s'agir d'une mastoïdite de Bezold à traitement médicamenteux ;
- tuméfaction cervicale inflammatoire associée à un torticolis fébrile : il peut s'agir d'un adénophlegmon, d'une adénite supprimée ou de la surinfection d'un kyste cervical, une incision sera peut être nécessaire en complément du traitement antibiotique parentéral.

(4) Bien souvent il n'y a qu'une rhinopharyngite, ou un antécédent très récent d'angine. Si l'imagerie met en évidence une subluxation atloïdo-axoïdienne, on parle alors de syndrome de Grisel. L'enfant sera hospitalisé quelques jours pour repos au lit, port de minerve, antalgiques et corticoïdes. La traction cervicale est rarement nécessaire.

(5) S'il n'y a pas d'antécédent récent de traumatisme cervical, ni de fièvre, il faut se méfier d'un torticolis acquis révélateur d'une tumeur cérébrale ou médullaire, faire un examen neurologique et demander une IRM de la tête et du cou. Un avis neurochirurgical sera demandé en fonction du résultat de ces examens.

(6) En fait le plus souvent il n'y a ni traumatisme, ni fièvre et l'examen neurologique est normal : il s'agit d'un torticolis idiopathique, justifiant seulement une prescription d'antalgiques. Le torticolis idiopathique doit guérir en 2-3 jours. (7) Si tel n'est pas le cas, il faut reconsidérer le diagnostic, réexaminer l'enfant et éventuellement compléter par une imagerie.

Liens d'intérêts

L'auteur a déclaré n'avoir aucun conflit d'intérêts pour cet article.

■ Références

- Cekinmez M, Tufan K, Sen O, et al. Non-traumatic atlanto-axial subluxation: Grisel's syndrome. *Neurol Med Chir* 2009;49:172-4.
- De Kroon K, den Boer W, Halbertsma FJ. A child with a abnormal neck posture after doing a head-over-heels. *Eur J Pediatr* 2010;169:1279-81.
- François M. Torticolis acquis de l'enfant. *EMC Pédiatrie*, 4-061-J-10,2010.