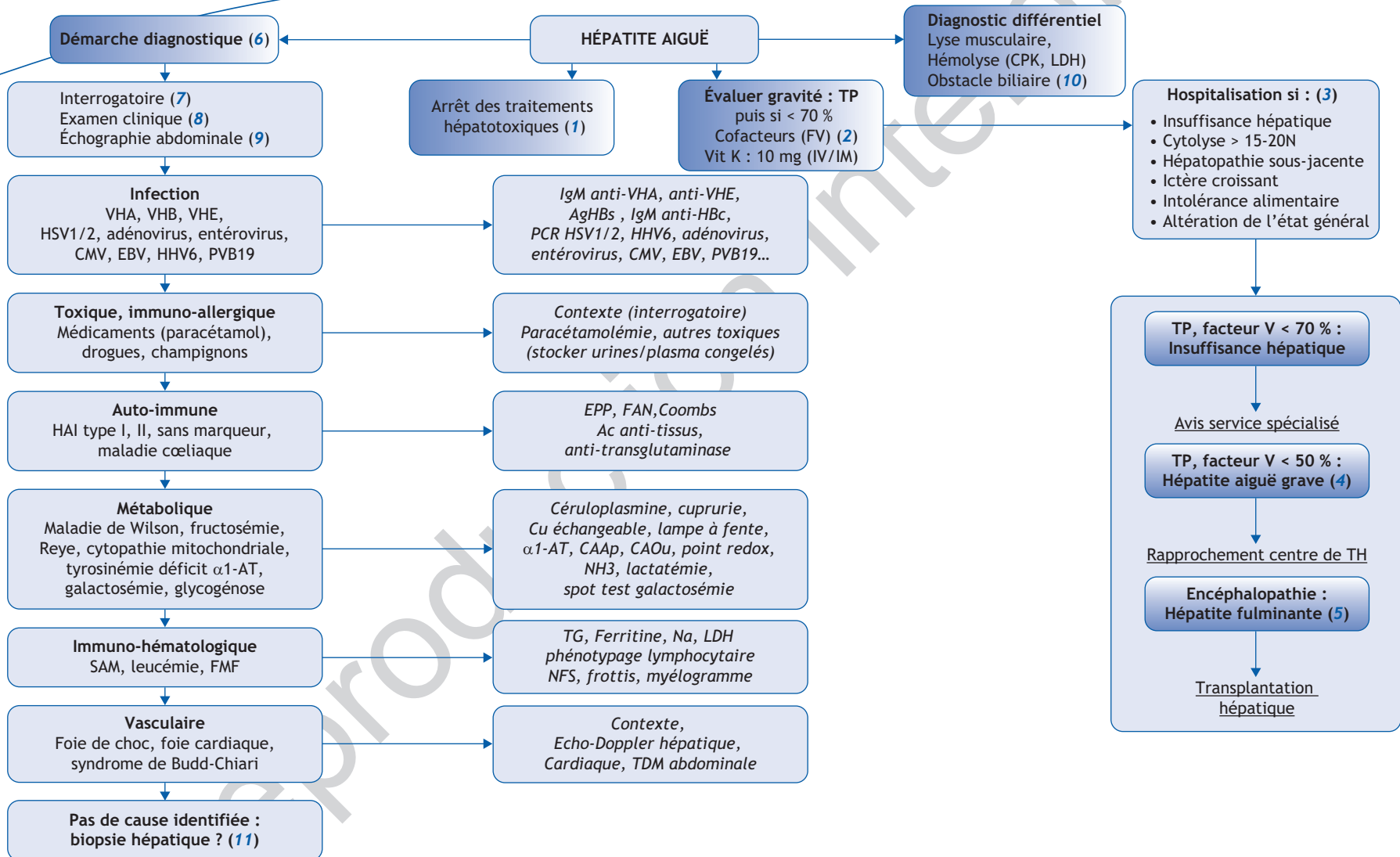


## A. Thébaut, D. Habes, E. Gonzales

Service d'hépatologie et de transplantation hépatique pédiatriques,  
CHU Bicêtre, 78, rue du Général Leclerc, 94275 Le Kremlin-Bicêtre cedex, France



\*Auteur correspondant.  
Adresse e-mail : emmanuel.gonzales@aphp.fr (E. Gonzales).

## ■ Arbre décisionnel - Commentaires

Le diagnostic d'hépatite aiguë repose sur des signes cliniques inconstants et pour certains non-spécifiques (ictère, décoloration des selles, urines foncées, hépatalgie, nausées, vomissements, fièvre, altération de l'état général). Sur le plan biologique, l'hépatite est classiquement définie par une cytolysé hépatique >5N. L'intensité de la cytolysé n'a pas de valeur pronostique.

## ■ Évaluation de la gravité et attitude pratique

(1) En cas d'hépatite aiguë, les traitements hépatotoxiques doivent être arrêtés et la prescription de tout nouveau traitement hépatotoxique doit être proscrite.

(2) Quelle que soit sa cause, le pronostic d'une hépatite aiguë dépend de l'éventuelle altération des fonctions hépatiques qu'elle entraîne, évaluée par le TP (l'INR ou le facteur V). Si le TP est anormal, une injection parentérale de 10 mg de vitamine K et un bilan d'hémostase complet doivent être effectués. En cas d'insuffisance hépatocellulaire aiguë, une hospitalisation est recommandée pour surveiller les fonctions hépatiques et pour effectuer le bilan étiologique. Un contact avec un centre spécialisé permettra d'optimiser la démarche du diagnostic étiologique et de préciser les modalités de surveillance de l'enfant.

(3) Les autres situations qui doivent faire discuter une hospitalisation sont l'existence d'une maladie sous-jacente du foie, d'un ictère croissant, d'une cytolysé > 15-20 N, de troubles digestifs importants et d'une altération de l'état général.

(4) L'hépatite aiguë grave est définie par un TP et un facteur V < 50 %. Elle doit conduire à intensifier la surveillance clinico-biologique, à (re) prendre contact avec un centre spécialisé et à discuter un rapprochement de l'enfant vers un centre de transplantation hépatique.

(5) L'apparition de signes cliniques ou électriques d'encéphalopathie hépatique définit l'hépatite fulminante qui nécessite une hospitalisation urgente en unité de soins intensifs au sein d'un centre de transplantation hépatique. Tout doit être mis en place pour que l'enfant soit transféré dans un centre de transplantation hépatique avant ce stade.

## ■ La démarche du diagnostic étiologique

(6) Les causes d'hépatite aiguë sont nombreuses et varient en fonction de l'âge de l'enfant. Du fait de leur gravité potentielle et parce que de nombreuses maladies chroniques du foie de l'enfant peuvent se révéler par une poussée de cytolysé et se présenter comme une hépatite aiguë, une enquête étiologique rigoureuse doit être menée afin d'établir un diagnostic et de mettre en place le traitement et la surveillance spécifiques.

(7) L'interrogatoire recherche la notion de consanguinité parentale, de contagion, de voyage, d'intoxication, la prise de traitement, de drogue, des antécédents de maladie auto-immune, de dégoût des sucres, de biologie hépatique antérieure normale ou de maladie chronique du foie. Il permet de préciser les signes associés (ictère, prurit, décoloration des selles, urines foncées, syndrome pseudo-grippal, troubles digestifs) et leur mode d'installation (rapide ou lent). L'examen du carnet de santé peut fournir des informations sur le déroulement de la grossesse, d'éventuelles infections maternelles (en particulier par le VHB). Il permet de vérifier le statut vaccinal contre le VHB et le VHA.

(8) L'examen clinique recherche des signes de gravités : hypoglycémie, syndrome hémorragique et encéphalopathie hépatique. Outre des signes de maladie chronique du foie, il recherche entre autres un ictère, une décoloration des selles, des urines foncées, une splénomégalie, des adénopathies, un vitiligo. Il permet de préciser les caractères sémiologiques du

foie (classiquement hépatomégalie douloureuse de consistance normale ou à peine ferme). Un examen musculaire recherchera des signes de maladie musculaire.

(9) L'échographie Doppler abdominale est un examen indispensable en cas d'hépatite aiguë. Elle recherche une dilatation des voies biliaires qui oriente vers un obstacle (lithiase et/ou compression de la voie biliaire principale) et étudie la perméabilité des vaisseaux hépatiques. Elle peut montrer une hépatomégalie, une cholécystite alithiasique ou des adénopathies hilaires hépatiques. L'existence d'une hyperéchogénéité du foie peut témoigner d'une stéatose qui oriente vers certaines causes en particulier métaboliques. Elle peut également identifier des signes de maladie chronique du foie.

(10) Il est de rigueur d'éliminer une origine non hépatique (CPK, LDH) à l'élévation des transaminases sériques. Un obstacle biliaire peut se manifester sous une forme hépatitique.

(11) Si les examens non invasifs n'ont pas permis d'identifier la cause de l'hépatite, il est indispensable d'effectuer une biopsie hépatique en cas d'hépatite aiguë grave. Outre l'examen anatomopathologique, la biopsie hépatique permet des recherches infectieuses ainsi que des études enzymologiques et moléculaires (foie congelé). Dans certaines situations, il peut être utile de stocker des urines, du plasma, du sang total, de l'ADN et d'effectuer une biopsie cutanée pour culture de fibroblastes pour des analyses ultérieures. Si aucune cause n'a pu être identifiée, il est de rigueur de surveiller la normalisation de la biologie hépatique et de rester attentif à d'éventuelles récurrences.

## ■ Liens d'intérêts

Les auteurs déclarent n'avoir aucun lien d'intérêt en relation avec cet article.

## ■ Références

Afanetti M, Gonzales E, Tissières P. Insuffisances hépatocellulaires du nourrisson et de l'enfant. EMC, 4-060-B-10, 2010.

Clemente MG, Schwartz K. Hepatitis: general principles. *Pediatr Rev* 2011;32:333-40.

Lachaux A. Conduite à tenir devant une élévation des transaminases. *Arch Pediatr* 2007;14(HS2):22-3.

## ■ Abréviations

- CAAp : Chromatographie des acides aminés plasmatiques
- CAOu : Chromatographie des acides organiques urinaires
- EPP : Électrophorèse des protéides plasmatiques
- FAN : Facteur anti-nucléaire
- FMF : Fièvre méditerranéenne familiale
- FV : Facteur V
- HAI : Hépatite auto-immune
- NH3 : Ammoniémie
- PVB19 : Parvovirus B19
- SAM : Syndrome d'activation macrophagique
- TG : Triglycérides
- TH : Transplantation hépatique
- Vit K : Vitamine K