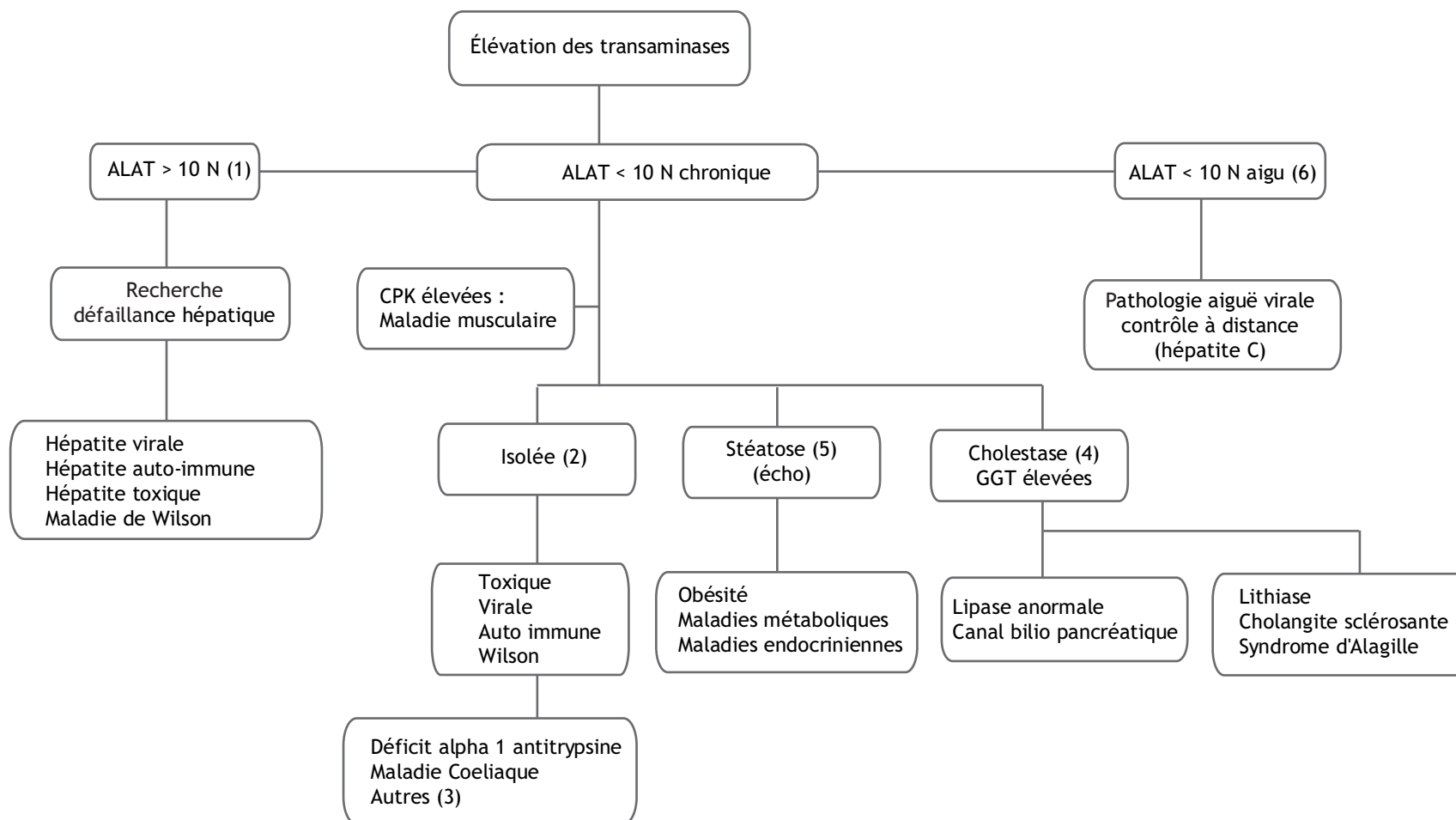


Conduite à tenir devant une élévation des transaminases - A. Lachaux

Hôpital Édouard-Herriot, pavillon S, 3 place d'Arsonval, 69437 Lyon cedex 03, France

Mots clés : Aminotransférases ; Hépatites toxiques ; Hépatites virales ; Hépatites auto-immunes ; Maladies métaboliques



Adresse e-mail : alain.lachaux@chu-lyon.fr (A. Lachaux).

■ Arbre décisionnel - Commentaires

L'élévation des transaminases sériques se voit en cas d'atteinte hépatique, musculaire ou d'hémolyse (ASAT).

Dans les hépatopathies, la concentration sérique des ALAT est le reflet de la nécrose hépatocytaire et l'augmentation des ALAT est plus forte que celle des ASAT contrairement à ce qui est observé dans le cas de maladies musculaires.

La démarche diagnostique

En cas de découverte fortuite, rechercher des signes d'affection chronique (dont spléno mégalie), s'assurer du caractère chronique de l'élévation. Une élévation minimale et transitoire des transaminases peut s'observer dans de nombreux syndromes infectieux aigus, entéro-virus dont le rotavirus, CMV, adénovirus (6)...

Dans le cadre de l'exploration structurée d'une pathologie hépatique, il faut interpréter selon l'âge du patient, ses antécédents (voyages en pays d'endémie d'hépatite A, groupes à risque pour l'hépatite B), l'histoire clinique (possible prise de toxiques, infections d'allure virale, asthénie, présence d'un ictère, présence de troubles digestifs...). Ces données sont complétées par celles de l'examen clinique (faiblesse musculaire, hépato-mégalie, spléno-mégalie, ictère.) et des examens complémentaires simples (numération formule, dosage des CPK, étude des fonctions hépatiques, lipasémie, échographie...) qui permettront de guider la recherche étiologique.

Le diagnostic étiologique

Dans tous les cas il faut évoquer une hyper-transaminasémie d'origine musculaire et rechercher une élévation associée des enzymes musculaires (créatine phosphokinase).

Très exceptionnellement on pourra observer une augmentation isolée des ASAT (ALAT normale) correspondant à la formation de macro-ASAT (complexes entre ASAT et les immunoglobulines identifiables par électrophorèse des iso enzymes).

(1) Si la cytolyse est importante (ALAT > 10 N)

Il faut évoquer une atteinte aiguë correspondant à des lésions de nécrose hépatocytaires massives, rechercher en urgence une défaillance hépato-cellulaire (TP facteur V) et surveiller l'évolution. Plusieurs étiologies doivent être évoquées :

- une hépatite toxique ;
- l'hépatite virale A ;
- plus rarement poussée de cytolyse lors d'une hépatite chronique B ou C ou d'une hépatite aiguë à EBV, cmV ;
- les hépatites auto immunes peuvent s'accompagner de poussées de cytolyse importantes. En règle ces poussées surviennent sur un tableau d'hépatopathie chronique (hépatomégalie, splénomégalie...) ;

- une maladie de Wilson peut être évoquée après l'âge de 5 ans. Une hémolyse et une tubulopathie sont parfois présents.

En cas d'augmentation modérée (<10N) et persistante des transaminases

- (2) si isolée, évoquer :
 - une cause toxique (anti tuberculeux, Valproate de Sodium, antibiotiques, anti inflammatoires non stéroïdiens,...) ;
 - une hépatite virale ;
 - les hépatites auto immunes : il existe en règle une hypergammaglobulinémie et une positivité des anticorps anti-muscles lisses et nucléaires (type 1) ou anti-microsome de foie et de rein (type 2) ;
 - la maladie de Wilson : la cytolyse est habituellement présente au-delà de 4 - 5 ans. Rechercher une hémolyse ainsi qu'une tubulopathie proximale (glycosurie, hypercalciurie). Atteinte neurologique chez le grand enfant (baisse du rendement scolaire, micrographie). L'existence d'un anneau de Kayser Fleischer à l'examen du fond d'œil est inconstante. Le diagnostic repose sur le dosage de la céruloplasmine (abaissé), la cuprurie de 24 H (>100 ug/24 H) ;
 - le déficit en Alpha 1 anti-trypsine : le tableau est celui d'une hépatopathie chronique responsable d'une hypertension portale. On note l'absence de pic d'Alpha 1 anti trypsine sur l'électrophorèse des protéines. Le diagnostic est confirmé par le dosage de l'Alpha 1 anti trypsine sérique couplé à la réalisation de son phénotype (de type ZZ) ;
 - la maladie coeliaque : une cytolyse est parfois observée dans la maladie coeliaque. Au moindre doute, dosage des anticorps anti-transglutaminase ;

(3) En pratique, de nombreuses autres pathologies peuvent être associées à une augmentation isolée des ALAT : cardiopathie sévère, hémopathie (GVH), lympho histio cytose, nutrition parentérale, tumeur du foie, maladie de système (Still, Behcet, sarcoïdose), maladies infectieuses (griffes du chat), maladies métaboliques (Gaucher, Nieman Pick, cytopathie), hypocholestérolémie familiale, syndrome de Schwachman, CDG syndrome,...

Chez le jeune enfant : glycogénose (visage poupin, hépatomégalie volumineuse, maladie hypoglycémique, retentissement sur la croissance), intolérance héréditaire au fructose (dégoût pour les sucres, vomissements et insuffisance hépatocellulaire), un déficit en ornithine-carbamyl-transférase pouvant se décompenser lors des modifications alimentaires (apports protéiques importants) et des épisodes infectieux. Il existe alors une hyperammoniémie et des troubles de conscience.

- (4) si associée à des GGT élevées : affection hépatobiliaire. Selon le contexte : cholangite sclérosante, syndrome d'Alagille, lithiase de la voie biliaire principale,...

- (5) en cas de stéatose à l'échographie : obésité, glycogénose ou de nombreuses affections métaboliques ou endocriniennes (diabète, cushing,...).

■ Références

- [1] Iorio R, Sepe A, Giannattasio A, Cirillo F, Vegnente A. Hypertransaminasemia in childhood as a marker of genetic liver disorders. *J Gastroenterol* 2005;40:820-6.
- [2] Farre C, Esteve M, Curcoy A, Cabre E, Arranz E, Amat LL, Garcia-Tornel S. Hypertransaminasemia in pediatric celiac disease patients and its prevalence as a diagnostic clue. *Am J Gastroenterol* 2002;97:3176-81.
- [3] Pratt DS, Kaplan MM. Evaluation of abnormal liver-enzyme results in asymptomatic patients. *N Engl J Med* 2000;342:1266-71.