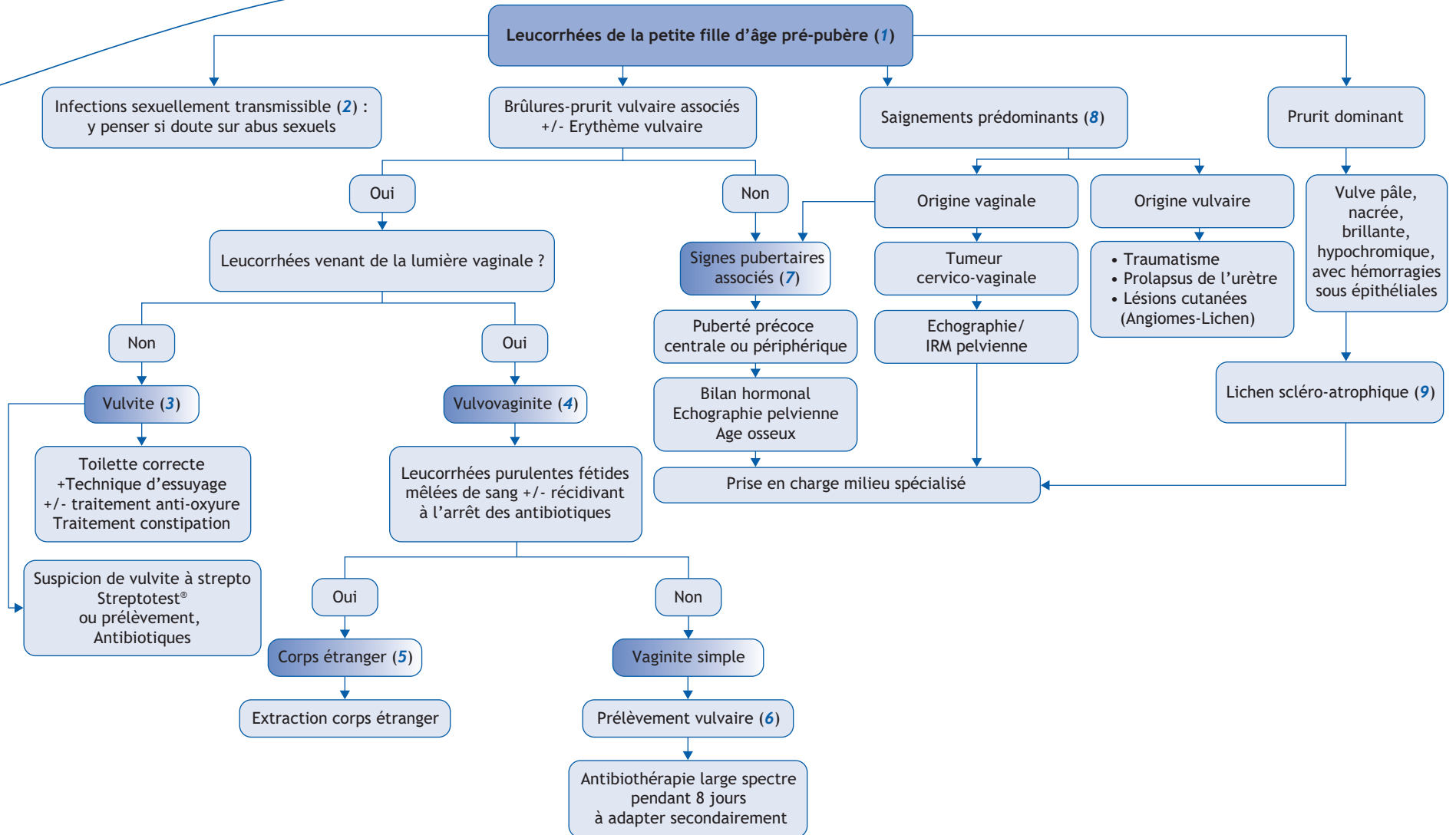


S. Da Costa, M. Bidet*

Centre de Référence de Pathologies Gynécologiques Rares, Service d'Endocrinologie-Diabétologie et Gynécologie Pédiatrique, Hôpital Necker-Enfants Malades, 149 rue de Sèvres, 75743 Paris cedex 15



*Auteur correspondant.
Adresse e-mail : maud.bidet@nck.aphp.fr (M. Bidet).

■ Arbre diagnostique - Commentaires

(1) Les **étiologies des leucorrhées chez les filles non pubères**, sont peu nombreuses ; le plus souvent leur diagnostic repose sur un interrogatoire et un examen clinique précis sans qu'il soit nécessaire de recourir à des examens complémentaires.

(2) Les **infections sexuellement transmissibles** doivent être systématiquement évoquées du fait de leur potentielle gravité en cas de doute sur des sévices sexuels qui doivent être évoqués devant un faisceau d'argument : troubles fonctionnels psychosomatiques (digestif par exemple), troubles du comportement, parole de l'enfant, allégation d'un tiers. A l'examen clinique, des lésions vulvaires et /ou hyménales sont recherchées. La lésion caractéristique est une plaie de l'hymen sous forme de déchirure complète postérieure. La recherche de gonocoque, *Chlamydia trachomatis* doit être systématique (valeur médico-légale).

(3) **La Vulvite** : Fréquente, bénigne, souvent récidivante. Concerne principalement les **filles entre 3 et 6 ans**. La symptomatologie est principalement marquée par des brûlures ou un prurit. A l'examen on retrouve un érythème vulvaire et péri-vulvaire plus ou moins étendu. **Les leucorrhées sont inconstantes**. Le traitement consiste en une **réassurance parentale** et la reprise d'une **toilette correcte** quotidienne voir biquotidienne.

Y associer facilement un traitement anti-oxyure. Traiter la constipation et donner des conseils vestimentaires si nécessaire.

(4) En cas d'érythème intense à bords nets, de plus souvent associés à des lésions anales, penser à une vulvite à streptocoques, **possibilité de faire un test de diagnostic rapide avant traitement antibiotique**.

(5) **La vulvo-vaginite** : Beaucoup plus rare (1 vaginite pour 20-30 vulvites). **Présence constante de leucorrhées** dans la lumière vaginale avec un érythème vulvaire inconstant. Le toucher rectal à la recherche d'un corps étranger doit être réalisé en cas de doute.

(6) **Les corps étrangers** : ils sont à l'origine de moins de 5 % des vulvo-vaginites mais d'une forte proportion de vaginite vraie. Concerne principalement les filles entre 3 et 7 ans. Les leucorrhées vaginales sont abondantes, purulentes, fétides, striées de sang. Le toucher rectal peut-être nécessaire pour percevoir le corps étranger, voire l'extraire. Le traitement : « papiers et coton » sont le plus souvent visible derrière le rebord hyménal et peuvent être extrait à la pince ou par « lavage » vaginal ; les objets plus solide vont migrer dans le vagin et seront le plus souvent retrouvés au TR. Leur extraction se fera avec vaginoscopie sous anesthésie générale. **Le Prélèvement vulvaire**, le plus souvent reflet de la flore péri-néale, il est rarement utile (vaginite intense sans corps étran-

ger, en cas de suspicion d'abus sexuel). Pour rappel, il n'y a pas de mycose chez la fille pré-pubère en dehors de situation particulière : diabète, immunosuppression. Les ovules ne sont pas adaptés à cet âge.

Les causes d'un **saignement génital** chez une petite fille pré pubère sont multiples. L'examen clinique doit être rigoureux pour rechercher des signes pubertaires associés et localiser l'origine du saignement (vulvaire ou endovaginal). Pour les saignements endovaginaux, après avoir éliminé le corps étranger et la puberté précoce, il faut poursuivre les investigations pour éliminer les tumeurs cervico-utérines ou vaginales (rhabdomyosarcome, adénocarcinome, tumeur du sac vitellin) qui sont des diagnostics rares mais graves.

(7) **Lichen scléro-atrophique** : affection dermatologique touchant les filles de 3 à 7 ans. Le prurit peut être intense, avec parfois des petits saignements vulvaires en rapport avec des lésions de grattage. La vulve est pâle, nacrée, brillante, hypochromique, avec des lésions hémorragiques sous épithéliales. Un avis spécialisé est souhaitable car le traitement repose sur l'utilisation prolongée des dermocorticoïdes.

■ Liens d'intérêts

Les auteurs n'ont pas transmis leurs liens d'intérêts.

■ Références

Bouvattier C, Thibaud É, Cochat P. Gynécologie de l'enfant et de l'adolescente. : Doin, Rueil-Malmaison ; 2011.

Randelović G, Mladenović V, Ristić L, et al. Microbiological aspects of vulvovaginitis in prepubertal girls. Eur J Pediatr 2012;171:1203-8.

Boschitsch E, Gerstner G, Grünberger W. Vulvovaginitis in childhood. Experiences in a pediatric-gynecologic clinic. Fortschr Med 1982;100:1703-8.