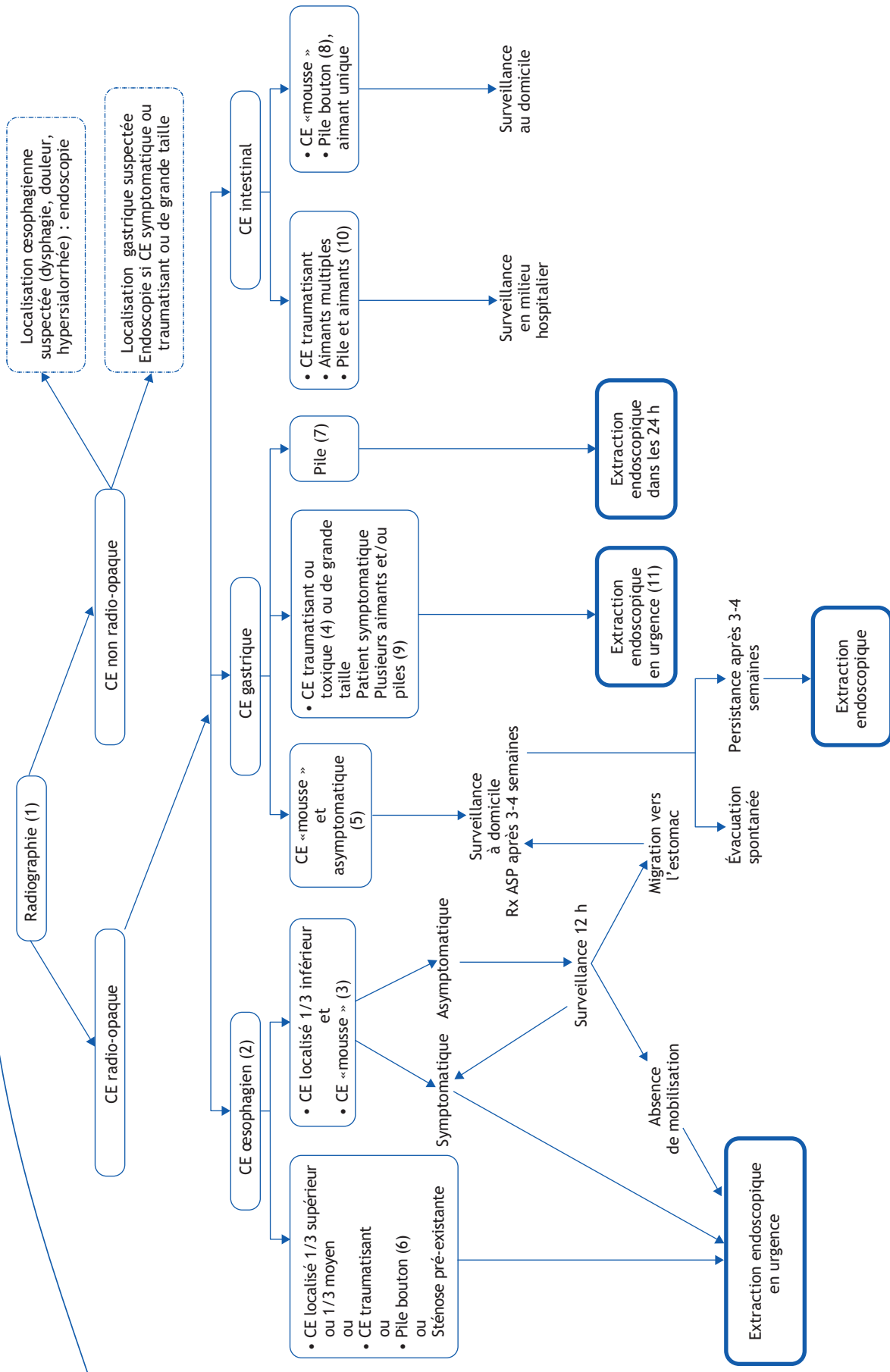


L. Michaud

Unité de gastro-entérologie, hépatologie et nutrition, département de pédiatrie et centre de référence des affections congénitales et malformatives de l'œsophage, Hôpital Jeanne-de-Flandre, avenue Eugène-Avinée, 59037 Lille, France



■ Arbre diagnostique - Commentaires

Le plus souvent accidentelles, les ingestions de corps étrangers (CE) surviennent dans la majorité des cas avant l'âge de 5 ans. Si la plupart des CE ingérés traversent le tractus digestif sans manifestation clinique ni complication, 10 à 20 % d'entre eux doivent être extraits par voie endoscopique et moins de 1 % nécessite un traitement chirurgical en raison d'une complication majeure (obstruction digestive, perforation, appendicite). Les symptômes liés à l'ingestion d'un CE dépendent de l'âge de l'enfant, de ses antécédents (chirurgie digestive), de la taille et de la localisation du CE et/ou de la survenue d'une complication éventuelle (ulcération, perforation digestive, etc.).

(1) La majorité des CE ingérés sont radio-opaques, visibles sur une radiographie du thorax élargie au cou et à la cavité gastrique. Au niveau du cou et du thorax, le cliché de profil confirme si nécessaire la position postérieure du CE œsophagien par rapport aux clartés antérieures du larynx, de la trachée et de la carène. Au niveau de l'abdomen, une position antérieure du CE sur le cliché de profil est en faveur de sa localisation intra-gastrique alors qu'une position plus postérieure est en faveur d'une localisation intestinale.

L'objectif est d'extraire les CE dangereux par leur localisation ou leur nature. La décision d'extraction du CE dépend donc de la taille du CE, de sa nature (toxique ou non), de son caractère (traumatisant ou non), de sa localisation (œsophagienne, gastrique ou intestinale), et de la symptomatologie présentée par l'enfant.

(2) Le principal risque lié à la présence d'un CE œsophagien est la survenue d'ulcérations œsophagiennes, secondaires au péris-

taisme œsophagien, qui peuvent se compliquer de perforation œsophagienne ou de sténose secondaire. En cas de blocage dans le tiers supérieur ou le tiers moyen de l'œsophage, l'extraction endoscopique en urgence est indispensable, même si le CE n'est pas traumatisant (« mousse »).

(3) En cas de blocage d'un CE non traumatisant dans le tiers inférieur de l'œsophage, sous réserve que l'enfant soit totalement asymptomatique, une surveillance clinique et radiologique est proposée en milieu hospitalier. L'extraction endoscopique doit être réalisée si le CE reste bloqué dans le tiers inférieur de l'œsophage plus de 12 heures.

(4) En raison du risque d'impaction suivie de perforation ou de lésions digestives, les CE intra-gastriques sont extraits en urgence s'ils sont de grande taille (diamètre supérieur à 20 mm, longueur supérieure à 3 cm avant 1 an et 5 cm après 1 an), toxiques, caustiques ou potentiellement traumatisants (pointus ou tranchants). L'ingestion d'un objet tranchant ou pointu augmente le risque de complication de moins de 1 % à plus de 15 à 35 %.

(5) Les CE intra-gastriques non traumatisants de petite taille, non caustiques ou non toxiques (pièce de monnaie, bille) ne sont enlevés qu'en cas de persistance dans l'estomac 3 à 4 semaines après leur ingestion chez un enfant asymptomatique.

(6) Les piles de localisation intra-œsophagienne, quelle que soit leur position dans l'œsophage, doivent être extraites en urgence.

(7) Les piles de localisation intra-gastrique doivent être extraites si elles restent en position intra-gastrique plus de 24 heures, ou en urgence en cas de symptômes cliniques.

(8) Les piles de localisation intestinale nécessitent, en l'absence de symptôme, une simple surveillance clinique et l'inspection des selles au domicile jusqu'à l'évacuation spontanée de la pile.

(9) L'ingestion d'un aimant unique ne pose pas habituellement de problème particulier s'il ne reste pas bloqué dans l'œsophage. Par contre, l'ingestion de plusieurs aimants, ou de piles boutons et d'aimants ingérés ensemble ou sur une période rapprochée, expose à des risques de compression des parois intestinales secondaires à l'attraction de deux aimants, pouvant conduire à des nécroses des parois du grêle, des perforations et/ou des fistules, ou un volvulus. En cas d'ingestion simultanée de plusieurs aimants, ceux-ci doivent être extraits en urgence lorsqu'ils sont localisés dans l'estomac.

(10) Si les aimants sont localisés dans l'intestin, une surveillance clinique et radiologique en hospitalisation est nécessaire, et l'apparition d'un syndrome douloureux abdominal aigu peut conduire à une laparotomie.

(11) Quel que soit le CE intra-œsophagien ou intra-gastrique, les vomissements provoqués, inefficaces et dangereux, sont formellement contre-indiqués. La prescription d'émétiques qui peut conduire au reflux du CE de l'estomac vers l'œsophage est également proscrite. En cas de CE digestif nécessitant une extraction, son retrait par voie endoscopique, sous anesthésie générale avec intubation trachéale, reste la technique de référence, qui permet également la visualisation de la muqueuse œsophagienne et gastrique et de lésions potentielles induites par le CE, ainsi que la réalisation de gestes précis sous contrôle de la vue.

Liens d'intérêts

L'auteur a déclaré n'avoir aucun conflit d'intérêts pour cet article.

■ Références

- Michaud L, Bellaïche M, Olives JP. Ingestion de corps étrangers chez l'enfant. Recommandations du Groupe Francophone d'Hépatologie, Gastroentérologie et Nutrition Pédiatriques. Arch Pediatr 2009;16:54-61.
- Litovitz T, Whitaker N, Clark L, et al. Emerging battery-ingestion hazard: clinical implications. Pediatrics 2010;125:1168-77.