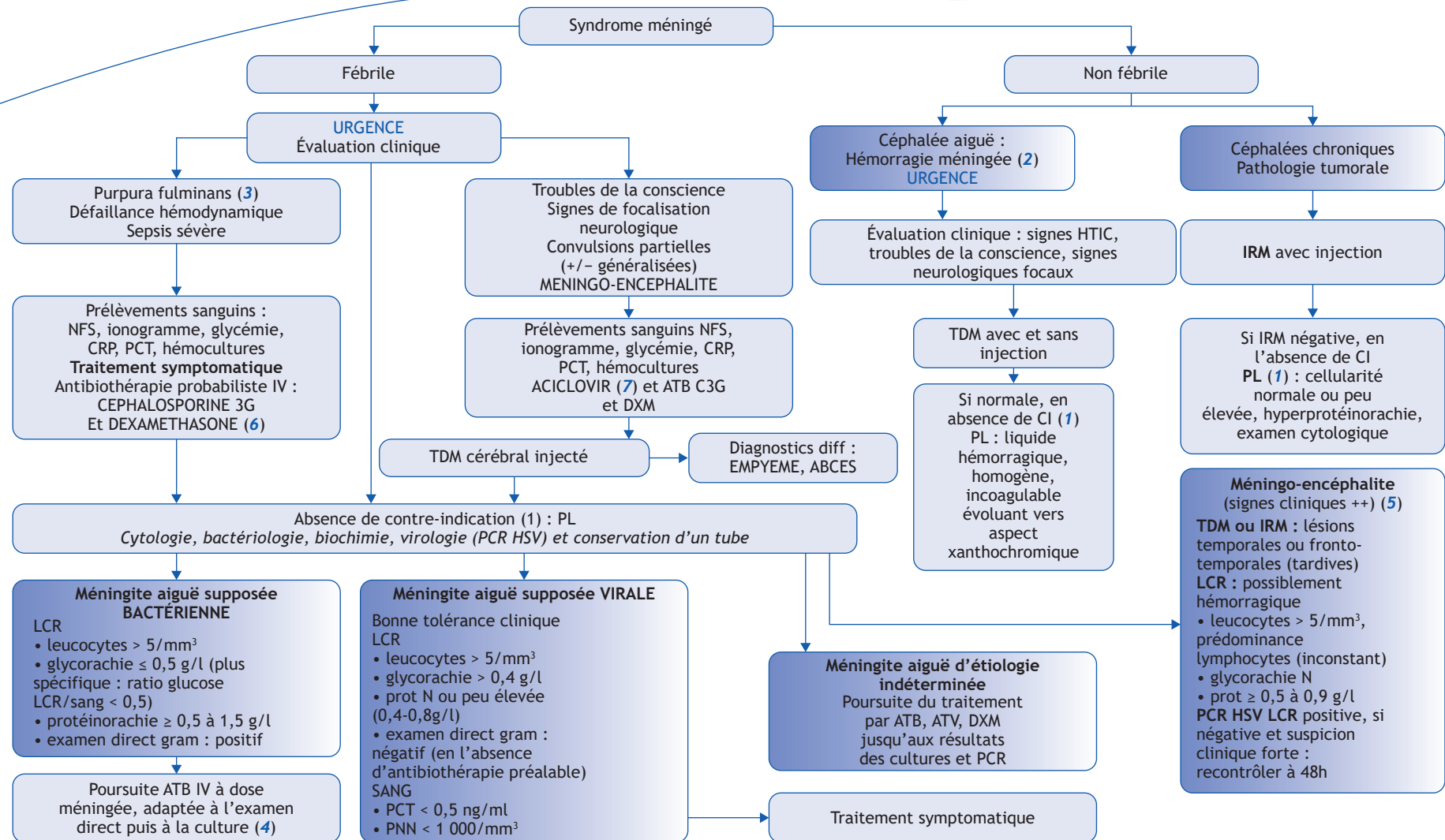


S. Gueden

Neuropédiatrie, CHU d'Angers, 4, rue Larrey, 49000 Angers, France



Correspondance.
Adresse e-mail : sogueden@chu-angers.fr (S. Gueden).

■ Arbre décisionnel, commentaires

Le syndrome méningé se définit par l'ensemble des symptômes qui témoignent d'une irritation des méninges. Ceux-ci associent habituellement des céphalées intenses et diffuses, une photophobie, des vomissements, une rachialgie. L'examen met en évidence une raideur de nuque, les signes de Kernig et de Brudzinski. Il existe des formes frustes, certains symptômes peuvent être absents, notamment chez le nourrisson de moins de 1 an, où la raideur de nuque est souvent absente ; l'interrogatoire retrouve une irritabilité, des geignements, une hyperesthésie, une douleur aux mobilisations, et plus spécifiquement une hypotonie axiale et une fontanelle bombante. Les convulsions sont fréquentes.

Le diagnostic de méningite repose sur la mise en évidence d'une pléiocytose du LCR (correspondant à plus de 5 éléments nucléés par mm³).

(1) Contre-indication à la réalisation d'une ponction lombaire en première intention (avant une imagerie cérébrale ou rachidienne, bilan d'hémostase, ou stabilisation clinique) :

- troubles de la conscience modérés à sévères (score de Glasgow < 13 ou chute de plus de 2 points) ;
- signes neurologiques focaux ;
- instabilité hémodynamique, défaillance hémodynamique ;

- signes d'hypertension intracrânienne avec signes d'engagement cérébral (mydriase unilatérale, hoquet, troubles ventilatoires, mouvements d'enroulement) ;
- troubles de l'hémostase connus ;
- purpura fulminans ;
- infection cutanée en regard du point de ponction ;
- dysraphisme lombaire.

(2) Une hémorragie méningée se traduit par la présence de sang dans l'espace sous arachnoïdien. Les malformations vasculaires sont responsables de la majorité des hémorragies méningées non traumatiques. Le scanner cérébral permet d'en faire habituellement le diagnostic, d'en apprécier son importance et son retentissement sur le parenchyme cérébral et la circulation du LCR. Elle permet parfois d'en identifier la cause, c'est-à-dire une malformation artério-veineuse ou un anévrisme artériel. Il sera complété par une angiographie cérébrale à visée étiologique. Dans le cas particulier du nourrisson, en particulier avant 1 an, un traumatisme crânien infligé est à évoquer et le bilan étiologique sera complété d'un examen du fond d'œil à la recherche d'hémorragies rétinienues.

(3) Antibiothérapie probabiliste en cas de purpura fulminans : Céphalosporine de 3^e génération par voie IV (ou IM [intramusculaire]), Céfotaxime 50 mg/kg ou Ceftriaxone 50 à 100 mg/kg.

(4) Antibiothérapie probabiliste par voie intraveineuse, en cas de méningite bactérienne :

- Bacille gram négatif (*H. influenzae*) Céfotaxime 200 à 300 mg/kg/j ou ceftriaxone 75 à 100 mg/kg/j ;
- Bacille gram positif (suspicion de *Listeria*) Amoxicilline 200 mg/kg/j et Gentamicine 5 mg/kg/j ;
- Cocci gram négatif (Méningocoque) Céfotaxime 200 mg/kg/j ou ceftriaxone 75 mg/kg/j ;
- Cocci gram positif (Pneumocoque) Céfotaxime 300 mg/kg/j ou ceftriaxone 100 mg/kg/j.

(5) Points d'appel cliniques orientant vers une méningo-encéphalite (évolution rapidement progressive, sur 24-72 heures) : troubles de la conscience, désorientation, modification du comportement, troubles du langage, convulsions partielles secondairement généralisées, troubles neurologiques focaux.

(6) Dexaméthasone 0,15 mg/kg (jusqu'à 10 mg) toutes les 6 heures pendant 4 jours, à débiter avec la première injection d'antibiotique.

(7) Aciclovir par voie intraveineuse 15 à 20 mg/kg/8 heures, pendant 14 à 21 jours en cas de méningo-encéphalite herpétique avérée.

■ Liens d'intérêts

L'auteur déclare n'avoir aucun lien d'intérêts en relation avec cet article.

■ Abréviations

- DXM : Dexaméthasone
HTIC : Hypertension intracrânienne
HSV : Herpes Virus Simplex
PCT : Procalcitonine
PNN : Polynucléaires neutrophiles

■ Références

Kneen R. Management of suspected viral encephalitis in children. Association of British Neurologists and British Paediatric Allergy, Immunology and Infection Group National Guidelines. *Journal of Infection* 2012;64:449-77.

Prise en charge des méningites aiguës communautaires (à l'exclusion du nouveau-né), 17^e conférence de consensus en thérapeutique anti-infectieuse. *Médecine et Maladies Infectieuses* 2009;39:175-86.

F. Dubos. Stratégie de prise en charge (diagnostic, surveillance, suivi) d'une méningite présumée bactérienne de l'enfant. *Médecine et Maladies Infectieuses* 2009;39:615-28.

F. Dubos, F. Moulin, D. Gendrel, et al. Comment distinguer les méningites virales et bactériennes de l'enfant aux urgences ?. *Archives de Pédiatrie* 2008;15:724-5.