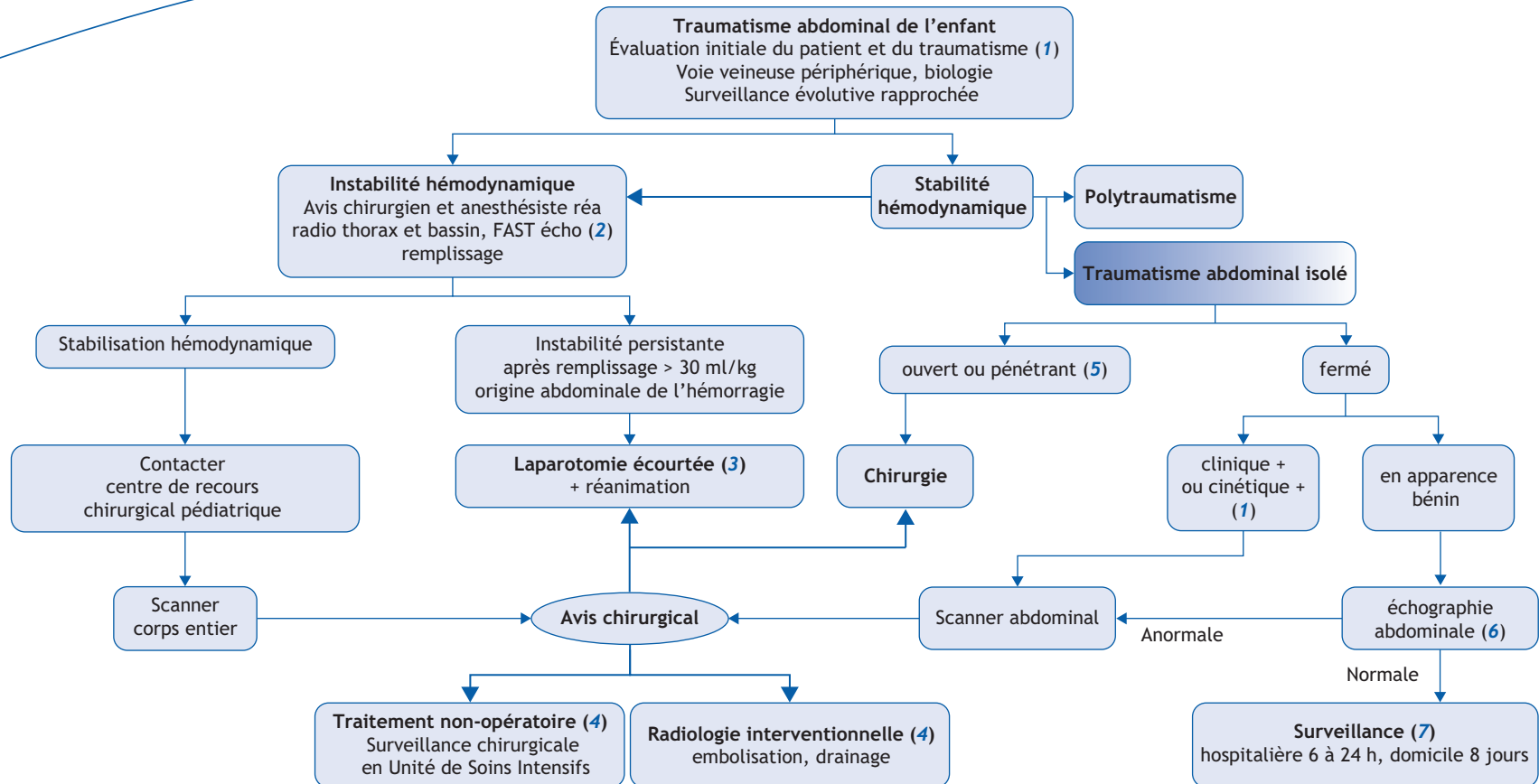


C. Camby^{a, *}, C. Magne^b, M.D. Leclair^a

^aService de Chirurgie Infantile, FEA, CHU de Nantes, France

^bDépartement d'Anesthésie, CHU de Nantes, France



*Auteur correspondant.

Adresse e-mail : caroline.camby@chu-nantes.fr (C. Camby).

■ Arbre diagnostique - Commentaires

Tout traumatisme abdominal, même en apparence bénin, peut être à l'origine de lésions menaçant brutalement le pronostic vital. Le statut hémodynamique du patient peut à tout moment s'altérer alors que le bilan lésionnel n'est pas finalisé. C'est la raison pour laquelle tout patient traumatisé de l'abdomen doit être pris en charge en urgence, et bénéficier d'une mise en condition standardisée, dans l'hypothèse d'une décompensation secondaire.

(1) La cinétique du traumatisme et le mécanisme lésionnel orientent la prise en charge :

- cinétique élevée : accident de la voie publique : piéton renversé, véhicule à grande vitesse, décès d'autres personnes, passager éjecté, incarcération. Chute de plus de 3 fois sa hauteur. Ecrasement.
- cinétique en apparence faible : se méfier des chocs directs (guidon de vélo, ceinture de sécurité, mêlée de rugby, sports de combat), des accidents sans témoin fiable (jeunes enfants) et des circonstances floues (adolescents).

L'évaluation et la surveillance du patient reposent sur une observation clinique horodatée : fréquence cardiaque, diurèse, température. Recherche d'hématomes pariétaux, de douleur abdominale, défense, vomissements bilieux, hématurie macroscopique. Les ecchymoses cutanées abdominales sont évocatrices de lésion viscérale sous-jacente (marque de guidon de vélo, de ceinture de sécurité).

Une à 2 voies veineuses périphériques sont posées d'emblée, avec prélèvements biologiques systématiques : NFS plaquettes, groupe

sanguin, hémostase, ionogramme et pH sanguin. Selon la clinique, bilan hépatique et lipasémie. Réchauffer l'enfant, le laisser à jeun. Les traumatismes à cinétique élevée sont à l'origine d'une dilatation aigüe de l'estomac par gastroparésie. Ceci entraîne une douleur majeure avec contracture abdominale réflexe mimant un authentique abdomen chirurgical. La sonde naso gastrique à double courant en aspiration ou au sac déclive permet souvent de soulager les enfants. L'examen clinique de l'abdomen est ensuite beaucoup plus fiable.

(2) Si le patient est instable, il est pris en charge comme un poly-traumatisé, avec recherche systématique et traitement immédiat d'une urgence vitale : obstruction des voies aériennes, hémorragie ou pneumothorax, détresse circulatoire ou neurologique. La FAST écho (*Focused Abdominal Sonography for Trauma*) précise l'origine du saignement : abdomen, thorax, péricarde. La décision opératoire est guidée par la clinique.

(3) Si le patient reste instable après avoir reçu 30 ml/kg de solutions et que l'hémorragie est d'origine abdominale, une laparotomie écourtée de type « damage control » doit être envisagée avant que n'apparaisse la « triade malheureuse » : hypovolémie, hypothermie, acidose, qui entraîne une coagulation intra vasculaire disséminée.

(4) Le traitement dit « non opératoire » pour les traumatismes d'organes pleins (rate, reins, foie) doit être réalisé avec contrôle chirurgical et si possible en unité de soins intensifs les 48 premières heures.

(5) Tout corps étranger pénétrant est laissé en place jusqu'au bloc opératoire. Son ablation risque de déclencher une hémor-

ragie. La plupart des plaies de l'abdomen de l'enfant nécessite une exploration chirurgicale au bloc opératoire : parage d'une plaie superficielle, laparoscopie ou laparotomie. L'imagerie ne doit pas retarder la prise en charge d'un patient instable. Le traitement non opératoire peut être discuté au cas par cas (plombs).

(6) L'échographie abdominale recherche une lésion d'organe plein, un épanchement abdominal. Ces signes peuvent manquer en début d'évolution. Se méfier de lésion pancréatique par écrasement contre le rachis.

(7) Tout traumatisme abdominal, même à faible cinétique et à hémodynamique stable, justifie un bilan biologique initial, une échographie et une surveillance clinique. Le retour à domicile nécessite une surveillance parentale. L'apparition secondaire de douleurs abdominales, malaises, vomissements, fébricule, doit faire évoquer une contusion d'organe plein ou un hémato-me pariétal intestinal, une atteinte pancréatique, une perforation d'organe creux avec péritonite secondaire. Le diagnostic retardé de ces lésions entraîne une perte de chance pour le patient.

En conclusion, un traumatisme abdominal à forte cinétique ou hémodynamique instable impose une prise en charge très urgente en lien avec un centre de recours chirurgical pédiatrique. Un traumatisme même bénin nécessite une surveillance attentive prolongée.

■ Liens d'intérêts

Les auteurs déclarent n'avoir aucun lien d'intérêt en relation avec cet article.

■ Références

Fisher RM. Paediatric trauma. *Surgery* 2015;33:437-41.

FAST échographie. <http://www.msf.fr/sites/www.msf.fr/files/PDF/echographie-aux-urgences.pdf>.

Laparotomie écourtée. <http://rdv-urgence.chru-strasbourg.fr/sites/default/files/documents/ru/10/06.pdf>.

Mikrogianakis A. Penetrating abdominal trauma in children. *Clin Ped Emerg Med* 2010;11:217-24.

Hirsch M, Carli P. The medical response to multisite terrorist attacks in Paris. *Lancet* 2015;386:2535-38.