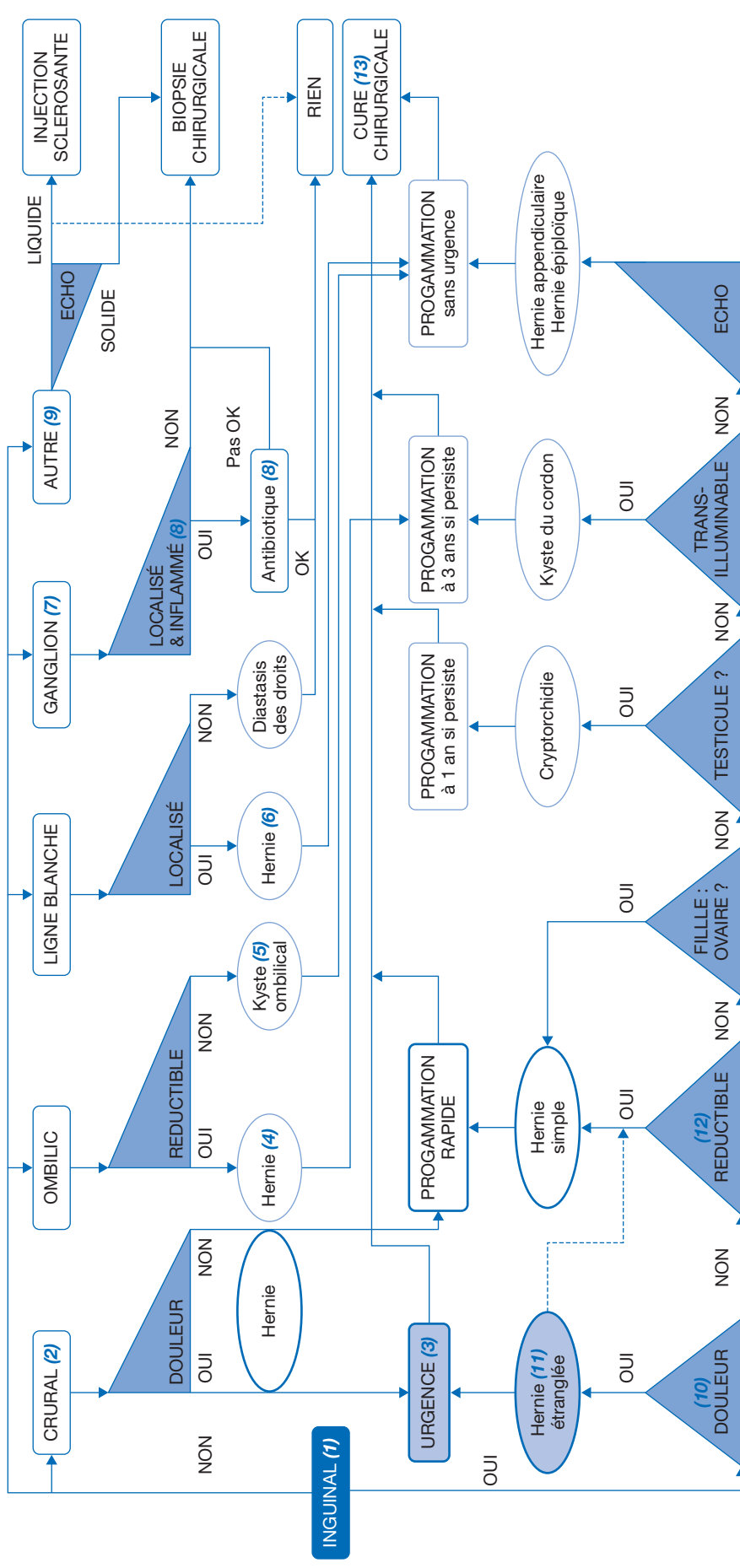


# Tuméfaction sous cutanée abdominale

**G. Podevin**

Chirurgie pédiatrique, CHU d'Angers



## ■ Arbre diagnostique – Commentaires

(1) Le siège de la tuméfaction est l'élément diagnostique primordial, permettant ensuite de décliner la démarche diagnostique.

(2) En dessous de la ligne inguinale, exceptionnelle chez l'enfant et le plus souvent chez la grande fille.

(3) Les hernies étranglées sont des urgences chirurgicales.

(4) Plus fréquente chez les ethnies noires africaines, la cure chirurgicale ne se fait en ambulatoire que si elle persiste après l'âge de 3 ans.

(5) Rare tuméfaction sous-cutanée dans l'orifice ombilical, il est réséqué pour des raisons esthétiques.

(6) La hernie de la ligne blanche contient une frange épiploïque ce qui la rend douloureuse et fait porter l'indication chirurgicale.

(7) Ganglion pathologique, c'est-à-dire supra-centimétrique, persistant, et qui n'est pas en lien avec une infection locale évitée.

(8) Si l'adénopathie est isolée et inflammatoire, un traitement antibiotique d'épreuve pendant 15 jours tente de la guérir. En cas d'échec ou s'il y a plusieurs aires ganglionnaires intéressées fai-

sant craindre une maladie systémique, la biopsie est requise en accord avec les onco-pédiatres.

(9) Toute tuméfaction sous-cutanée qui n'est pas une hernie doit être suspecte de tumeur. Une échographie permet d'éliminer un lymphangiome kystique ou une malformation vasculaire, qui pourra être traité par injection sclérosante ou faire l'objet d'une simple surveillance. Les tuméfactions tissulaires doivent être biopsiées, en accord avec les onco-pédiatres.

(10) En présence d'une tuméfaction inguinale, la douleur, la réductibilité, la palpation d'une gonade ou le caractère trans-illuminable permettent de différencier les hernies inguinales, étranglées ou réductibles, les hernies de l'ovaire, les cryptorchidies, les kystes du cordon, et rarement les hernies épiploïques ou de l'appendice (Littre), ces dernières pouvant être confirmées par l'échographie.

(11) Les hernies inguinales étranglées, se manifestant par une tuméfaction inguinale douloureuse accompagnée d'un refus alimentaire puis de vomissements et d'une dégradation de l'état général, peuvent souvent être réduites par « taxis », c'est-à-dire en appuyant transversalement sur la hernie tout en tractant légè-

rement celle-ci dans l'axe oblique externe du canal inguinal. C'est seulement si la réduction a échoué, y compris après prémédication ou bain chaud, que l'intervention est réalisée en urgence. Le risque le plus fréquent de cet étranglement chez le garçon est l'ischémie testiculaire par compression des vaisseaux spermaticques. L'étranglement d'une hernie inguinale de la fille est très rare.

(12) Si les parents ou l'enfant décrivent une tuméfaction inguinale intermittente qui n'est pas présente lors de l'examen clinique, il s'agit d'une hernie inguinale. Des photos prises par les parents au moment de l'extériorisation peuvent aider au diagnostic et permettent de confirmer le côté opératoire.

(13) La programmation des interventions dépend du diagnostic, les délais indiqués étant assez consensuels en France.

## ■ Liens d'intérêts

L'auteur déclare n'avoir aucun lien d'intérêt en relation avec cet article.

Ce Pas à Pas a été validé par la Société française de chirurgie pédiatrique

## ■ Référence

Mouttalib S, Bouali O, Abbo O, et al. Pathologie urgente du processus péritonéo-vaginal chez l'enfant. EMC – Médecine d'urgence 2016;11(4):1-8.