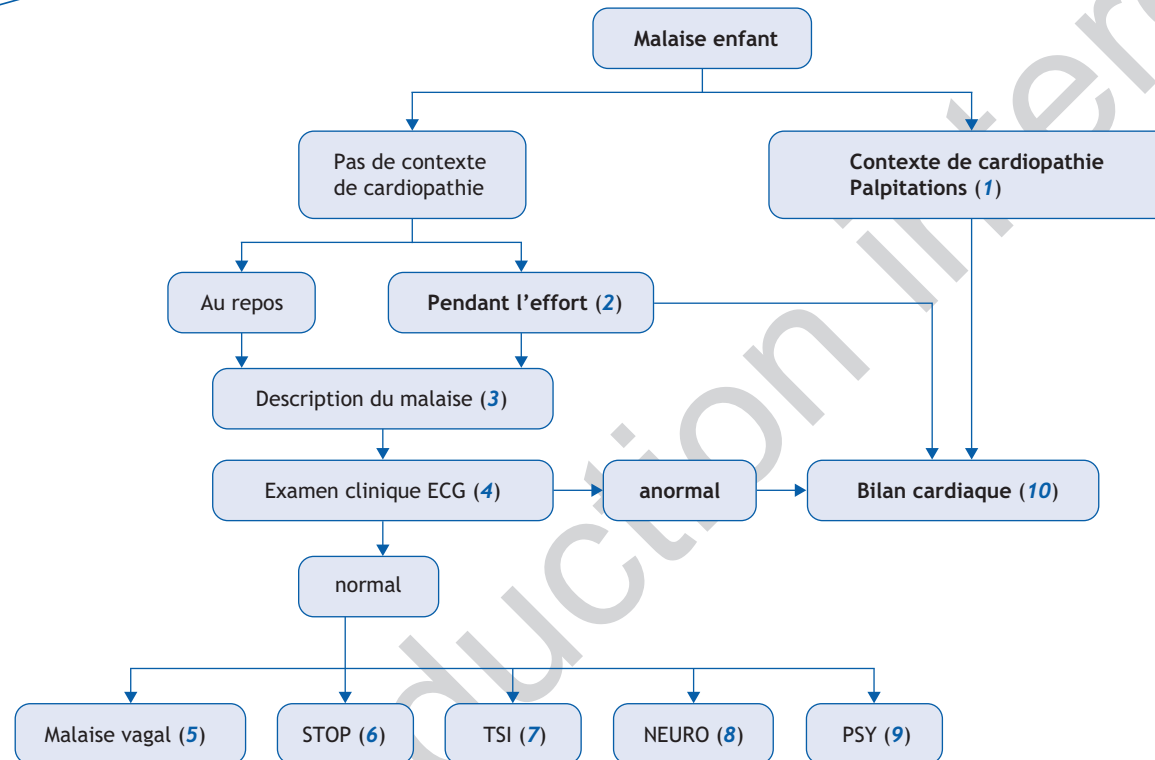


A. Chantepie*, B. Lefort

Unité de cardiopédiatrie, Hôpital Clocheville, CHU Tours, Université François Rabelais de Tours, France



■ Abréviations

STOP : Syndrome de tachycardie orthostatique posturale

TSI : Tachycardie sinusale inappropriée

*Auteur correspondant.

Adresse e-mail : alain.chantepie@univ-tours.fr (A. Chantepie).

■ Références

Noizet-Yverneau et al. Syncopes et lipothymies chez l'enfant et l'adolescent : étude prospective dans une unité d'urgence pédiatrique. Arch Pediatr 2009;16:1111-7.

Chu W et al. Oral rehydration salts: an effective choice for the treatment of children with vasovagal syncope. Pediatr Cardiol 2015;36:867-72.

Singer W et al. Postural tachycardia in children and adolescents- what is abnormal? J Pediatr 2012;160:222-6.

Stewart JM. Common syndromes of orthostatic intolerance. Pediatrics 2013;131:968-80.

Olshansky B, Sullivan RM. Inappropriate sinus tachycardia. J Am Coll Cardiol 2013;61:793-801.

■ Arbre diagnostique - Commentaires

Le terme de malaise ne correspond pas à une entité médicale bien définie. Il regroupe un ensemble de symptômes fonctionnels variés qui peuvent être classés en symptômes cardiovasculaires (tachycardie, palpitations, oppression thoracique, accès de pâleur), neurologiques (céphalées, sensations vertigineuses, paresthésies, étourdissement, accès d'hypotonie ou d'hypertonie, troubles visuels), respiratoires (hyperpnée, blockpnée), psychiatriques (attaque de panique, crise d'angoisse). Le malaise peut s'accompagner d'un état léthargique ou d'un état présyncopal sans perte totale de la conscience. Il se distingue de la syncope (perte de connaissance de survenue inopinée à début brusque) et de la crise épileptique (perte de connaissance contemporaine de clonies).

(1) Contexte de cardiopathie/palpitations :

- antécédents familiaux de pathologie cardiaque connue de syncope ou de mort subite inexplicée ;
- antécédents personnels de cardiopathie, de trouble du rythme ou de conduction, patient porteur de pacemaker, maladie génétique à risque d'atteinte cardiaque.

La présence de palpitations cardiaques avant, pendant ou après un malaise oriente en priorité vers une pathologie cardiaque responsable de troubles de l'excitabilité auriculaire ou ventriculaire (extrasystoles, accès de tachycardie ou de bradycardie).

(2) Malaise survenant pendant un effort : cette situation a la même gravité potentielle que la syncope d'effort et correspond habituellement à un trouble du rythme cardiaque ; elle impose un bilan cardiovasculaire, comportant un test d'effort, à la recherche, notamment, d'une tachycardie ventriculaire catécholergique ou d'une dysplasie arythmogène du ventricule droit.

(3) Description du malaise : la description précise du malaise par l'interrogatoire de l'enfant et des personnes présentes au moment de l'événement est l'étape essentielle pour identifier le mécanisme et la cause du malaise. Il convient de rechercher les éléments suivants évocateurs d'un mécanisme de type vaso-vagal ou d'une dysrégulation orthostatique :

- facteur déclenchant : douleur, émotion, contrariété, anxiété, chaleur excessive ;
- activité de l'enfant : position debout prolongée, après l'arrêt d'un effort intense, changement de position, tête en hyper extension ;
- terrain : adolescence, sexe féminin ;
- prodromes : nausées, céphalées, vision trouble, sensation vertigineuse, sensation de chaleur, jambes de « coton », paresthésies ;

- au cours du malaise : pâleur, hypotonie, asthénie intense, sensation de tachycardie, dyspnée.

La présence de palpitations rapides et de douleurs thoraciques impose la réalisation d'un bilan cardiaque, bien que ces symptômes soient le plus souvent sans lien avec une pathologie cardiaque. Un malaise inexplicé survenant dans une pièce chauffée par un poêle ou une cheminée évoque une intoxication au CO. En cas de jeûne prolongé, le malaise peut révéler une hypoglycémie.

(4) Examen clinique ECG. L'examen clinique recherche en priorité des anomalies cardiovasculaires (souffle, anomalie des bruits du cœur, tachycardie, arythmie) qui orientent vers une pathologie cardiaque. Lorsque les symptômes surviennent principalement en position debout, la mesure de la FC et de la TA en décubitus et en orthostatisme peut orienter vers un mécanisme de dysrégulation orthostatique. Il convient aussi de rechercher des signes cliniques pouvant orienter vers une cause neurologique (hypertension intracrânienne, syndrome d'Arnold Chiari) : migraines, céphalées d'effort, cervicalgies, vertiges, troubles moteurs ou sensitifs (paresthésies), ataxie, torticolis ; ces signes peuvent s'associer à des manifestations de type vaso-vagal.

L'ECG est recommandé en cas de malaise dont la cause n'est pas évidente. Certaines anomalies imposent la demande d'une expertise cardiologique : bloc auriculo-ventriculaire, pré-excitation ventriculaire, anomalies de repolarisation (QT long, aspect de Brugada ou de dysplasie arythmogène du VD, repolarisation précoce), extrasystolie ventriculaire.

(5) Malaise vaso-vagal. Le malaise vaso-vagal est la cause la plus fréquente de malaise chez l'enfant. Le diagnostic est facile à porter quand il existe des prodromes, des circonstances favorisantes, des symptômes typiques. Quand le malaise est atypique (début brusque avec chute), récurrent ou associé à une forte anxiété, un tilt-test reproduisant les mêmes symptômes permet de confirmer le diagnostic et de rassurer l'enfant et sa famille.

(6) Syndrome de tachycardie orthostatique posturale (STOP). Ce syndrome comporte une augmentation excessive de la FC (au moins 30 bpm) sans hypotension en position debout associée à de multiples symptômes qui s'améliorent en position allongée. L'âge de survenue est situé principalement entre 15 ans et 25 ans ; prédominance féminine (sex ratio 5 : 1) ; les symptômes sont riches : palpitations, lipothymies, tremblements, céphalées, nausées, flou visuel, faiblesse des jambes, etc...Il existe des facteurs favorisants : infection virale, déconditionnement

physique, perturbations psychologiques (état anxieux, conversion, trouble somatoforme). Le traitement préventif consiste à éviter les facteurs favorisants, à maintenir une bonne volémie (sel et boissons), à effectuer un reconditionnement physique, à proposer des collants de compression. Le traitement par bêta-bloqueur (propranolol 20 mg 3 fois par jour) peut améliorer les symptômes du STOP.

(7) Tachycardie sinusale inappropriée (TSI). Cette entité se manifeste par des signes fonctionnels associés à une tachycardie sinusale excessive (> 100/min) au repos ou lors d'exercices minimes non liée à l'orthostatisme ; les symptômes sont proches de ceux du STOP et surviennent surtout chez les adolescentes et les femmes jeunes. Ce diagnostic ne peut être retenu qu'après avoir écarté les causes habituelles de tachycardie sinusale chronique.

(8) Malaise de cause neurologique. Des pathologies neurologiques comme les migraines et les vertiges peuvent être la cause de malaises de type vagal. Un malaise comportant des hallucinations, des troubles végétatifs, une suspension des activités et du contact, des mouvements stéréotypés évoque en priorité une épilepsie partielle temporale.

(9) Malaise de cause psychiatrique. Les attaques de panique réalisent des épisodes de sensation de mort imminente avec anxiété majeure, oppression thoracique, palpitations, sueurs, tremblements, vision trouble, hyperventilation et paresthésies des extrémités. Ils sont responsables de véritables crises de tétanie avec spasme carpo-pédal.

Le trouble de conversion comporte de nombreux symptômes : sensation de boule dans la gorge, palpitations, troubles sensoriels et visuels, faiblesse musculaire, paralysie, perte plus ou moins totale de la marche.

(10) Bilan cardiologique. Lorsqu'une cardiopathie est suspectée après la survenue de malaise, le bilan cardiologique comprend initialement : interrogatoire, examen clinique, ECG, échocardiographie. D'autres examens seront effectués si besoin : test d'effort, Holter de 24 h, imagerie cardiaque (scanner, IRM), étude électrophysiologique. Les principales causes cardiaques des malaises de l'enfant sont : sténose aortique, myocardiopathie hypertrophique, trouble du rythme cardiaque isolé héréditaire ou non, trouble du rythme secondaire à une cardiopathie.

■ Liens d'intérêts

Les auteurs déclarent n'avoir aucun lien d'intérêt en relation avec cet article.